UNIVERSIDAD TÉCNICA DE AMBATO

FACULTAD DE CIENCIAS DE LA SALUD

CARRERA DE MEDICINA

ANÁLISIS DE CASO CLÍNICO SOBRE:

“PACIENTE CON SÍNDROME DE BUDD CHIARI ”

Requisito previo para optar por el Título de Médico

Autora: Laverde Salguero, Laura Fernada

Tutora: Dra. Atiaja Arias, Jeanet Veronica

Ambato – Ecuador

Noviembre 2015

APROBACIÓN DEL TUTOR

En mi calidad de Tutor sobre el Análisis de Caso Clínico sobre el tema: **"PACIENTE CON SÍNDROME DE BUDD CHIARI "**de Laverde Salguero Laura Fernanda, estudiante de la Carrera de Medicina considero que reúne los requisitos y méritos suficientes para ser sometido a la evaluación del jurado examinador designado por el H. Consejo Directivo de la Facultad de Ciencias de la Salud

Ambato, Agosto del 2015

LA TUTORA

.....

Dra. Atiaja Arias, Jeanet Veronica

AUTORÍA DEL TRABAJO DE GRADO

Los criterios emitidos en el Análisis del Caso Clínico sobre: **"PACIENTE CON SÍNDROME DE BUDD CHIARI "**como también los contenidos, ideas, análisis, conclusiones y propuesta son de exclusiva responsabilidad de mi persona, como autora de este trabajo de grado.

Ambato, Agosto 2015

LA AUTORA

.....

Laverde Salguero, Laura Fernanda

DERECHOS DE AUTOR

Autorizo a la Universidad Técnica de Ambato, para que haga de este Análisis de Caso Clínico o parte de este un documento disponible para su lectura, consulta y procesos de investigación.

Cedo los derechos en línea Patrimoniales de mi Análisis de Caso Clínico dentro de las regulaciones de la Universidad, siempre y cuando esta reproducción no suponga una ganancia económica y se realice respetando mis derechos de autora.

Ambato, Agosto 2015

LA AUTORA

.....

Laverde Salguero, Laura Fernanda

APROBACIÓN DEL JURADO EXAMINADOR

Los miembros del Tribunal Examinador aprueban el Análisis de Caso Clínico sobre **"PACIENTE CON SINDROME DE BUDD CHIARI"**, de Laura Fernanda Laverde Salguero, estudiante de la Carrera de Medicina.

Ambato, Noviembre del 2015

Para constancia firman

PRESIDENTE/A	1er VOCAL	2do VOCAL
.....	.....	…….

DEDICATORIA

El presente trabajo va dedicado a mi Dios quién supo guiarme por el buen camino, darme fuerzas para seguir adelante y no desmayar en los problemas que se presentaban, enseñándome a encarar las adversidades sin perder nunca la dignidad ni desfallecer en el intento.

A mis padres por su apoyo, consejos, comprensión, amor, ayuda en los momentos difíciles. Gracias de corazón por todas las oportunidades que me han brindado. A mi hermano, y a mi novio por ser mi fuente de inspiración. A mis abuelitos por velar por mí desde siempre. A mis amigos por ser mi motivación, y ejemplo

Laura Fernanda

AGRADECIMIENTO

Agradezco a mi querida UNIVERSIDAD TÉCNICA DE AMBATO por haberme abierto las puertas para de esta manera formarme como profesional.

Agradezco a la FACULTAD DE CIENCIAS DE LA SALUD por los conocimientos impartidos y por la excelentísima gestión que realizan día a día en beneficio nuestro y muy especialmente a la Dra. Jeaneth Atiaja, quien me guio, motivó, me brindo el apoyo necesario para la realización de este análisis de caso clínico y por su visión crítica de muchos aspectos cotidianos de la vida.

A mis calificadores: Dr. Ángel Romo y Dr. Juan Carlos Vilaña por su grata paciencia profesionalismo.

Laura Fernanda

ÍNDICE DE CONTENIDO

PORTADA ……....i
APROBACIÓN DEL TUTOR ii
AUTORÍA DEL TRABAJO DE GRADO iii
DERECHOS DE AUTOR iv
APROBACIÓN DEL JURADO EXAMINADOR v
DEDICATORIA vi
AGRADECIMIENTO vii
ÍNDICE DE CONTENIDO……....ix
RESUMEN ix
SUMMARY xi
I. INTRODUCCIÓN 1
II. OBJETIVOS 3
OBJETIVO GENERAL 3
OBJETIVOS ESPECÍFICOS: 3
III RECOPILACIÓN DE LAS FUENTES DE INFORMACIÓN. 4
IV DESARROLLO DEL CASO CLÍNICO 5
ANTEDENTES COMO FACTORES DE RIESGO 42
V CARACTERISTICAS DE LA ATENCIÓN 45
IDENTIFICACIÓN DE PUNTOS CRITICOS 47
CARACTERIZACIÓN DE LAS OPORTUNIDADES DE MEJORA 48
VI CONCLUSIONES 50
VII REFERENCIAS BIBLIOGRÁFICAS ..... **¡Error! Marcador no definido.**
CITAS BIBLIOGRÁFICAS: BASE DE DATOS UTA **¡Error! Marcador no definido.**
VIII ANEXOS……...……...55
¡Error! Marcador no definido.

UNIVERSIDAD TÉCNICA DE AMBATO

FACULTAD DE CIENCIAS DE LA SALUD

CARRERA DE MEDICINA

“PACIENTE CON SÍNDROME DE BUDD CHIARI ”

Autora: Laverde Salguero, Laura Fernanda

Tutora: Dra. Esp. Atiaja Arias, Jeanet Veronica

Fecha: Agosto del 2015

RESUMEN

El caso que se presenta a continuación trata de un paciente de 15 años de edad, de género masculino, que acude a un hospital de segundo nivel por presentar distensión abdominal de ocho meses de evolución y, desde hace 8 horas, dolor abdominal tipo cólico de moderada intensidad, localizado en hipocondrio derecho sin irradiación, posteriormente el cuadro se intensifica presentando náusea que no llega al vómito. Al examen físico: abdomen: distendido, globoso, se observa red venosa colateral, RHA presentes disminuidos, onda ascítica +, matidez en flancos y en extremidades inferiores: presencia de edema +/ +++ que deja fóvea. Junto con los exámenes de laboratorio e imagen entre ellos: ecografía de abdomen superior que reporta líquido libre en cavidad abdominal; ecografía Doppler y angiotomografía computarizada de abdomen en los que se evidencia vena cava inferior disminuida de diámetro y signos compatibles con trombosis de las venas hepáticas, se llega al diagnóstico de Síndrome de Budd Chiari, por lo que se procede a investigar probable etiología del cuadro, reportándose títulos elevados de anticuerpos anticardiolipina y anticoagulante lúpico. Por esta razón se decide iniciar manejo con diuréticos y heparina de bajo peso molecular, con lo cual el paciente mejora progresivamente y es dado de alta con: furosemida, espironolactona, propanolol y warfarina vía oral, indicándose además transferencia a unidad de tercer nivel para manejo por parte del servicio de Gastroenterología e inicio de protocolo de trasplante.

Tres semanas más tarde se consigue la transferencia a unidad de tercer nivel, en donde se valora al paciente, quien persiste con dolor abdominal tipo cólico de moderada intensidad esta vez localizado en flancos, sin irradiación. Se realiza paracentesis evacuatoria por dos ocasiones. Dentro de los valores de laboratorio se evidencia tiempos de coagulación prolongados; probablemente por el manejo con warfarina por lo que es manejado por el servicio de Hematología. Se evalúa el caso, sin embargo el paciente no se considera candidato a plan de trasplante mientas no se logre estabilizar desde punto de vista hematológico y clínico general. Durante su hospitalización realiza cuadro de sangrado digestivo alto que lo lleva al shock hipovolémico, por lo que es ingresado a unidad de cuidados intensivos donde se intenta compensarlo de manera aguda, se realiza reanimación inmediata, sin embargo el paciente fallece.

PALABRASCLAVES: SÍNDROME, BUDD_CHIARI, SÍNDROME_ANTIFOSFOLÍPIDO, DISTENSIÓN_ABDOMINAL, ASCÍTIS, RED_VENOSA, EDEMA, CON ECO_DOPPLER

UNIVERSIDAD TÉCNICA DE AMBATO

FACULTAD DE CIENCIAS DE LA SALUD

CARRERA DE MEDICINA

“PACIENTE CON SÍNDROME DE BUDD CHIARI ”

Autora: Laverde Salguero, Laura Fernanda

Tutora: Dra. Esp. Atiaja Arias, Jeaneth Veronica

Fecha: Agosto del 2015.

SUMMARY

The case presented below is a patient of 15 years of age, male gender, you go to a secondary hospital because of abdominal distension eight months of evolution and, for 8 hours, abdominal cramping pain of moderate intensity, located in the right upper quadrant without irradiation, then the picture is enhanced by presenting nausea vomiting fails. Physical examination: abdomen distended, globose, collateral venous network is observed, RHA + wave + ascites, flanks and dullness in the lower limbs: the presence of edema + / +++ leaving fovea. Along with laboratory tests and imaging including: upper abdomen ultrasound reporting free fluid in the abdominal cavity; Doppler ultrasound and computed tomography of the abdomen where IVC decreased in diameter and signs consistent with thrombosis of the hepatic veins is evidence, you get the diagnosis of Budd Chiari, so we proceed to investigate probable etiology of the picture, being reported high titers of anticardiolipin and lupus anticoagulant antibodies. For this reason it was decided to start handling with diuretics and low molecular weight heparin, which the patient gradually improved and is discharged with furosemide, spironolactone, propranolol and warfarin orally, also indicating transfer unit tertiary handling Service by the Gastroenterology and early transplant protocol.

Three weeks later transfer to third level unit, where the patient, who remains with cramping abdominal pain of moderate intensity this time located in flanks, is valued without irradiation is achieved. Voiding paracentesis is performed twice. In laboratory values prolonged clotting is evident; probably it warfarin management so it is managed by the hematology department. The case is evaluated, but the patient is not considered a candidate for transplant plan is not achieved lie stabilize from hematologic and clinical point overview. During your hospital performs high digestive bleeding that leads to hypovolemic shock, which is admitted to the intensive care unit where he tries to compensate acutely, immediate resuscitation is performed, but the patient died.

KEYWORDS: BUDD_CHIARI SYNDROME , ANTIPHOSPHOLIPID_ SYNDROME , BLOATING , ASCITES , RED_ VEIN , EDEMA , ECO_DOPPLER .

I. INTRODUCCIÓN

El presente análisis de caso clínico tiene por finalidad diagnosticar oportunamente el Síndrome de Budd-Chiari (SBC) en niños y adolescentes, la cual constituye una patología poco frecuente, por lo que se encuentra escasamente documentada en países de América Latina. Durante varios años la causa de SBC era desconocida, pero gracias a los avances científicos hoy en día se sabe que obedece a múltiples causas entre las que se destacan: policitemia vera, leucemia crónica, ingesta de contraceptivos, traumatismos, neoplasias, cuadros congénitos y recientemente se ha descrito la presencia de Síndrome Antifosfolípido (SAF) como otra de las principales etiologías predisponentes de SBC. [1,2]

Debido a su baja frecuencia (1:100.000 habitantes), y la falta de casos documentados solo se cuenta con estudios a nivel mundial: en Japón se estiman cerca de 20 nuevos casos de SBC al año, en los EE.UU los trastornos hematológicos representan su etiología en el 18% y los tumores el 9% .En Turquía, las causas más comunes son la hidatidosis y la enfermedad de Behçet. En Suecia, los principales factores de riesgo identificados fueron los trastornos mieloproliferativos (38%), factores trombofílicos (31%) y los anticonceptivos orales (30%). Lamentablemente a nivel de Latinoamérica los datos estadísticos están escasamente documentados. En nuestro país, según el anuario estadístico del Instituto Nacional de Estadística y Censos (INEC) año 2009 existen únicamente dos casos reportados en género femenino del grupo de edades comprendidas entre 4-15 años[1,3]

El diagnóstico de certeza se lo realiza mediante estudios imagen, entre los que destacamos el ultrasonido abdominal y la ecografía Doppler. Se considerará la realización de exámenes invasivos como la biopsia hepática en caso de duda diagnóstica. El tratamiento va a depender de la etiología y presencia de complicaciones. Respecto a la sobrevida, ésta alcanza un 75% a los 10 años en centros especializados [1,4]

El presente caso clínico ha sido seleccionado, ya que se trata de una patología poco frecuente, y que además tiene un difícil manejo, considerando las posibles complicaciones que pueden existir entre las que destaca: ascitis y hemorragia digestiva.

El impacto, tanto económico como social, está dado por la enfermedad de base del paciente, ya que de haber sido diagnosticado y tratado de manera oportuna se hubiese evitado el desarrollo de complicaciones.

II. OBJETIVOS

Objetivo General

- Establecer un diagnóstico y manejo oportuno de pacientes con Síndrome de Budd-Chiari.

Objetivos Específicos:

- Identificar los factores de riesgo biológicos y sociodemográficos que favorezcan al desarrollo de Síndrome de Budd-Chiari

- Identificar las deficiencias que existen en el sistema de salud y que influyen en un adecuado diagnóstico, tratamiento, control y seguimiento del paciente con Síndrome de Budd-Chiari

III. RECOPILACIÓN DE LAS FUENTES DE INFORMACIÓN.

DESCRIPCIÓN DE LAS FUENTES DE INFORMACIÓN UTILIZADAS.

Para la recolección de datos previamente se obtuvo la autorización del Subdirector de Docencia del Hospital Eugenio Espejo.

- Historia Clínica del Hospital Eugenio Espejo, de donde se obtuvo la mayoría de información, detallada de manera cronológica desde el ingreso del paciente y los eventos que ocurrieron subsecuentemente hasta su fallecimiento.

- Los datos de anteriores hospitalizaciones fueron recopilados de la hoja de transferencia y copias de historia clínica, mismos que fueron enviados desde el Hospital de segundo nivel Enrique Garcés

IV. DESARROLLO DEL CASO CLINICO

PRESENTACIÓN DEL CASO

El caso que se presenta a continuación describe a un paciente de sexo masculino de quince años de edad, nacido en San Gabriel (Carchi) y residente en la provincia de Pichincha, Cantón Quito, desde hace 3 años. Instrucción secundaria incompleta, ocupación estudiante, religión católico, grupo sanguíneo A Rh +, lateralidad diestra. Registra como antecedentes patológicos personales:

- Síndrome ascítico edematoso (ascitis) hace 4 meses; estuvo hospitalizado en 2 ocasiones previas, en las cuales se realizó paracentesis evacuatoria sin complicaciones. Se indicó manejo ambulatorio y control por consulta externa, sin embargo paciente no acudió a control ni siguió indicaciones médicas.
- Depresión diagnosticada hace 4 meses en tratamiento psicológico

Sin antecedentes familiares de importancia.

Hábitos: alimentación 3 veces/día (dieta hipocalórica, desequilibrada) defecación: 2-3 veces/día, micción: 5-6 veces/día , sueño: 8 horas diarias, alergias: no refiere, tabaco y alcohol: no refiere, drogas: no refiere, ejercicio : no realiza.

Perfil Social:

Soltero, vive con su madre, cuatro hermanos mayores y dos menores con quienes mantiene regular relación familiar. Padres divorciados hace 3 años. Vive en casa arrendada de un piso, construcción de hormigón armado, 5 habitaciones, posee todos los servicios básicos, mantienen animales intradomiciliarios (dos perros). Los ingresos económicos son solventados por la madre y hermanos.

Descripción del caso.

Paciente acude al servicio de Emergencia de Unidad de segundo nivel el 27 de marzo del 2015 por presentar cuadro de distensión abdominal de 8 meses de evolución y desde hace 8 horas previo a su ingreso dolor abdominal tipo cólico de moderada intensidad, (escala visual análoga 7/10) localizado en hipocondrio derecho sin irradiación, posteriormente el cuadro clínico de intensifica, acompañándose de náusea

que no llega al vómito y astenia desde hace 24 horas. Al momento paciente refiere persistencia de dolor abdominal razón por la cual acude a esta casa de salud.

Examen físico general

Al ingreso:

Tensión Arterial: 100/60 mmHg

Frecuencia Cardiaca: 70 latidos por minuto

Frecuencia respiratoria: 18 respiraciones por minuto

Temperatura axilar: 37 grados centígrados

Saturación de Oxigeno: 90% aire ambiente

Medidas antropométricas:

Peso: 42,3 kilogramos

Talla: 161 cm

Índice de masa corporal de 16.1 Kg/m^2

Apariencia General:

Paciente álgico, en mal estado nutricional (Desnutrición G I), facies de tristeza, vigil, consciente, su edad real concuerda con la edad aparente, orientado en tiempo, espacio y persona, lenguaje coherente.

Piel:

Pálida, normoelástica, hidratada, sin evidencia de lesiones primarias, secundarias ni pigmentaciones patológicas.

Cabeza:

De forma y tamaño normales, cabello de implantación normal de acuerdo a la edad, lacio, corto, de color negro que no se desprende fácilmente a la tracción.

Ojos:

Pupilas isocóricas, normoreactivas a la luz y acomodación. Conjuntivas rosadas, sin evidencia de ictericia escleral. Agudeza visual conservada. Cristalinos normales.

Nariz:

Pirámide nasal de forma, tamaño e implantación normal. Fosas nasales permeables. No existe desviación de tabique nasal. No se evidencia dolor a la digitopresión en senos paranasales.

Boca:

Labios rosados. Mucosas orales y linguales semihúmedas.

Paladar blando y duro sin patología. Úvula rosada, pilares amigdalinos sin alteraciones, orofaringe normal. Piezas dentales completas. Lengua sin patología aparente, movilidad conservada.

Oídos:

Pabellón auricular de forma, tamaño e implantación normal. Conductos auditivos externos permeables, puntos auriculares: trago, antitrago y cigomático no dolorosos.

Cuello:

Forma y tamaño normales, sin presencia de adenopatías.Movimientos activos y pasivos conservados. No se palpan adenomegalias. No se observa ingurgitación yugular.

Tórax:

A la inspección: simétrico, no se evidencian lesiones dérmicas. Respiración tipo costo diafragmática. A la palpación: piel normoelástica, no doloroso, expansibilidad conservada en ambos campos pulmonares. A la percusión: sonoridad pulmonar conservada en áreas basales y apicales de ambos campos pulmonares y mate en la región precordial. A la auscultación:

- Corazón: Ruidos cardíacos rítmicos, hipofonéticos, no se ausculta soplos.
- Pulmones: Murmullo vesicular conservado, sin presencia de ruidos sobreañadidos. No signos de frote pleural.

Abdomen:

A la inspección: distendido, globoso, se observa red venosa colateral. A la palpación: suave, depresible, no tenso, no doloroso. A la percusión: onda ascítica +, matidez en flancos. A la auscultación: ruidos hidroaéreos presentes disminuidos.

Región Lumbar:

A la inspección no se observa lesiones dérmicas. Puño percusión bilateral negativa.

Extremidades:

Miembros superiores: simétricos, movilidad activa y pasiva conservadas, fuerza y tono muscular conservados. Uñas cortas y normales. No edema. Miembros inferiores: simétricos, movilidad activa y pasiva conservadas, fuerza y tono muscular conservados. Uñas cortas y normales. Edema +/ +++ que deja fóvea. Llenado capilar normal en 3 segundos.

Valoración neurológica:

Paciente, orientado en tiempo y espacio y persona. Funciones mentales superiores conservadas. No se observan signos meníngeos. Pares craneales normales. Glasgow 15/15 Respuesta ocular: 4 Respuesta verbal: 5 Respuesta motora: 6, no se evidencia signos meníngeos.

Memoria inmediata: memoria anterógrada conservada, recuerda la frase: esfero, rojo, mariposa.

Memoria mediata conservada: (recuerda lo que desayunó)

Memoria tardía: conservada (recuerda su niñez).

Lenguaje coherente

Cálculo: conservado (realiza suma 2 + 2)

Juicio: conservado (interpreta el refrán: "Al que madruga Dios le ayuda")

Gnosis: conservada (con los ojos cerrados reconoce la forma de una copa)

Praxia: conservada (uso adecuado de la peinilla)

ANALISIS BASADO EN PROBLEMAS

LISTA DE PROBLEMAS	
PROBLEMAS ACTIVOS	**PROBLEMAS PASIVOS**
- Dolor abdominal en hipocondrio derecho - Distensión abdominal - Edema de miembros inferiores - Astenia - Palidez - Facies de tristeza - Red venosa colateral - Onda ascítica + - Matidez en flancos.	Padres divorciados Antecedentes patológicos personales: - Síndrome ascítico edematoso (ascitis) :hace 4 meses - Depresión :diagnosticada hace 4 meses en tratamiento psicológico Animales intradomiciliarios

AGRUPACIÓN SINDRÓMICA: **SINDROMES HEPATOBILIARES:**

SÍNDROME DE INSUFICIENCIA HEPATOCELULAR			
CUADRO CLINICO	**CLINICA DEL PACIENTE**	**POSIBLE ETIOLOGIA**	**DIAGNOSTICO**
Dolor abdominal hipocondrio derecho Distensión adodominal, Circulación colateral Onda ascítica+ Matidez en flancos Hepatomegalia Atrofia testicular Ginecomastia Ictericia Eritema palmar Amenorrea Signos circulatorios: telangiectasias, signos de eretismo cardiovascular Fiebre Fetor hepático	Dolor abdominal en hipocondrio derecho Distensión abdominal Edema de miembros inferiores Astenia Palidez Facies de tristeza Red venosa colateral Onda ascítica + Matidez en flancos.	**Infecciosa:** **Virus:** Virus de hepatitis (A,B,C,D,E), Otros virus Herpes virus 1, 2 y 6 Adenovirus **Bacterias:** Espiroqueta: *Leptospira interrogans* Bacilo gramnegativo: *Coxiella burnetii*	**Diagnostico:** Biometría Hemática Química sanguínea Perfil hepático Marcadores Virales de hepatitis: hepatitis A.: Anticuerpos IGM anti-VHA Hepatitis B: HBsAg, Antucuerpos IGM anti-HBc Hepatitis C: Anticuerpos anti –HVC Hepatitis D: HDAg (fases iniciales) Hepatitis E: Anticuerpos anti –HVE total. Detección de Anticuerpos y Reacción en Cadena de Polimerasa En el periodo febril de leptospiremia se puede aislar el microorganismo del líquido cefalorraquídeo Aislamiento en cultivo celular convencional o en shell vial de C. burneti

SINDROME COLESTASICO			
CUADRO CLINICO	**CLINICA DEL PACIENTE**	**POSIBLE ETIOLOGIA**	**DIAGNOSTICO**
Dolor abdominal en hipocondrio derecho Prurito Fiebre Ictericia Astenia Prurito Xantomas Diarrea Circulación colateral abdominal, Eritema palmar Telangiectasias, Hipertrofia parotidea	Dolor abdominal en hipocondrio derecho Distensión abdominal Edema de miembros inferiores Astenia Palidez Facies de tristeza Red venosa colateral Onda ascítica + Matidez en flancos.	**Por aumento de la bilirrubina no conjugada:** Aumento de la producción de bilirrubina. Hemólisis. Eritropoyesis ineficaz. Enfermedad de Gilbert. Enfermedad de Crigler-Najjar. **Por aumento de la bilirrubina conjugada.** Enfermedad de Dubin-Johnson. Enfermedad de Rotor. Colestasis intrahepáticas. Colestasis extrahepáticas. **Fármacos:** Clorpromacina y derivados Metiltestosterona Oximetalona Alopurinol Etinilestradiol Anovulatorios Oxacilina Nitrofurantoína Cloranfenicol Estolato de eritromicina	Perfil hepático Marcadores serológicos Serología del virus A,B,C,D Ecografía abdominal Tomografía axial computarizada (TAC) Colangiopancreatografía retrógrada endoscópica (CPRE) Biopsia hepática

SINDROME ASCITICO EDEMATOSO POR HIPERTENSION PORTAL			
CUADRO CLINICO	**CLINICA DEL PACIENTE**	**POSIBLE ETIOLOGIA**	**DIAGNOSTICO**
Dolor abdominal Ictericia Taquicardia Circulación colateral abdominal Distensión adodominal, Circulación colateral Onda ascítica+ Matidez en flancos Esplenomegalia Hematemesis Hemorroides	Dolor abdominal en hipocondrio derecho Distensión abdominal Edema Astenia Piel: pálida Facies de tristeza red venosa colateral Onda ascítica + matidez en flancos.	**Infecciosa:**	
		Hepatitis aguda, viral y medicamentosa	Perfil hepático Serología del virus A,B,C,D
		Parasitaria : Trematodos del género *Schistosoma*: Esquistosomiasis	Detección de huevos de Schistosoma en las heces
		Toxicológica	Biometría Hemática Perfil hepático Serología del virus A,B,C,D Albumina en sangre Endoscopia Ecografía Doppler Portal Tomografía computarizada del abdomen Resonancia magnética del abdomen
		Cirrosis alcohólica	
		Vascular:	Biometría Hemática Perfil hepático Ecografía abdominal Ecografía Doppler Portal Tomografía axial computarizada (TAC) de abdomen Biopsia hepática
		Trombosis esplécnica o portal secundaria a diátesis trombótica Trombosis de vena hepática Sínd. de Budd-Chiari Pericarditis constrictiva, insuficiencia cardiaca	
		Metabólica:	
		Déficit de alfa-1-antitripsina Tirosinemia tipo 1 Fibrosis quística Wilson	
		Neoplásica Hepatocarcinoma	

SÍNDROME ASCITICO EDEMATOSO		SIN HIPERTENSIÓN PORTAL	
CUADRO CLINICO	**CLINICA DEL PACIENTE**	**POSIBLE ETIOLOGIA**	**DIAGNOSTICO**
Dolor abdominal Prurito Fiebre Ictericia Diarrea Circulación colateral abdominal, Ingurgitación yugular pulso paradojal.	Dolor abdominal en hipocondrio derecho Distensión abdominal Edema de miembros inferiores Astenia Palidez Facies de tristeza Red venosa colateral Onda ascítica + Matidez en flancos.	Ascitis relacionadas con neoplasias peritoneales. Ascitis relacionada con la tuberculosis Ascitis pancreática.. Ascitis quilosa debida al bloqueo linfático, Ascitis relacionada con la nefrosis Ascitis relacionada con la pericaditis constrictiva.	El líquido ascítico puede ser muy hemorrágico o contener hematíes; la concentración de proteínas es mayor que 2,5 gm/ l00 ml. El líquido es turbio. Hay aumento del número de células, en especial de linfocitos. El líquido tiene elevada concentración de proteínas y amilasas

Correlacionando tanto signos como síntomas del paciente se establece como diagnostico Sindrómico:

1.- Síndrome ascítico edematoso

Se solicita exámenes de laboratorio

Paraclínica: (27 /03/2015)

Tabla 1.- Exámenes de laboratorio al ingreso.

Biometría Hemática:

Parámetro	Resultados
Leucocitos	13,700
Neutrófilos	67 %
Hemoglobina	15,90 gr/dL
Hematocrito	47,9 %
Plaquetas	242 000 u/L
Linfocitos	21 %

Química Sanguínea:

Parámetro	Resultados
Glucosa Basal	98 mg/dL
Urea	42.4 mg/dL
Creatinina	0.89 mg/dL
Ácido Úrico	4.7 mg/dL
Bilirrubina total	1 mg/dL
Bilirrubina directa	0,55 mg/dL
Lipasa	23 UI/L
Amilasa	48 UI/L
Fosfatasa alcalina	112 UI/L
Aspartato aminotransferasa	23 UI/L
Alanina aminotransferasa	23 UI/L
Gamma glutamil transpeptidasa	20 UI/L

Electrolitos

Parámetro	Resultados
Sodio	135 mEq/L
Potasio	4,1 mEq/L

Tiempos de coagulación

Parámetro	Resultados
TP	12 segundos
TTP:	28 segundos

Fuente: Exámenes complementarios

Elaborado por: Laura Laverde **Fuente:** Exámenes complementarios

Dentro de los estudios de Imagen se realiza:

Ecografía de abdomen superior: 27 marzo del 2015

Hígado incrementado de tamaño, ecogenicidad heterogénea, aspecto granulado. Vesícula biliar no visible. Presencia de líquido en todo el abdomen y pelvis, donde flotan asas intestinales, lo cual dificulta la exploración. Riñones de aspecto normal **(Anexo 1)**

Correlacionando tanto signos como síntomas del paciente se establece como diagnostico Sindrómico:

1.- Síndrome ascítico edematoso: debido a antecedente de ascitis y cuadro clínico característico del paciente presentando dolor + distensión abdominal además de reporte de ecografía de abdomen superior (Presencia de líquido libre en todo el abdomen y pelvis)

El paciente es valorado por el servicio de emergencia, se interconsulta a servicio de Medicina Interna quien se decide su ingreso al servicio con las siguientes indicaciones: 1.- Nada por vía oral, 2.- control de signos vitales, 3.- control de ingesta y excreta, 4.- diuresis horaria, 5.- semifowler, 6.- dispositivo intravenoso sin heparina, 7.- Furosemida 4mg intravenoso en ese momento y 20 mg cada 8 horas, 8.- Espironolactona 100mg vía oral diario. 10.- Ecografía Doppler portal (no se realiza). 11.- tiempo de protrombina y tromboplastina

Se procede a la realización de paracentesis evacuatoria y diagnostica extrayéndose 1000 cc de líquido ascítico y enviándose 20cc de muestra para estudio:
Obteniendo los siguientes resultados:

- ✓ Color amarillo, aspecto ligeramente turbio, pH 8,
- ✓ Químico: Proteínas 2.4 g/dl Albúmina: 1 g/dl.
- ✓ Contaje celular: Leucocitos 200 mm3 cel / mm3, neutrófilos: 180 cel / mm3 polimorfonucleares 25 / mm3 Gram: no es aparente la observación de bacterias.

Se realiza además proteinograma obteniéndose: Proteínas totales en suero: 5.5 g/dl Albumina en suero: 2,3 g/dl.

Por lo que se concluye:

- Características de trasudado por presencia de proteínas totales de 2.4 g/dl < 30 g/L / < 3 g/dl
- Se descarta peritonitis bacteriana espontánea (PBE) al tener recuento de PMN de 25 /mm3.
- Gradiente albúmina sérica-ascítica (GASA): 1.3 g/dl

Se realiza además Endoscopia digestiva alta :

ENDOSCOPÍA DIGESTIVA ALTA:

- *Esófago:* en el tercio inferior se observa 5 cordones varicosos paralelos entre sí rojo vinosos que avanzan paralelamente hasta la Línea Z, siendo 2 de fino calibre y 3 de mediano calibre.
- *Estómago:* Lago mucoso claro. Distensibilidad y peristaltismo conservado. La mucosa de fondo, cuerpo y antro se encuentra hiperhémica en sábana en moderada intensidad, delimitada por una red fina blanquecina en mosaico.
- *Píloro:* normal
- *Duodeno:* normal

DIAGNÓSTICO ENDOSCÓPICO: **VÁRICES ESOFÁGICAS GRADO I-II / PANGASTROPATÍA HIPERTENSIVA PORTAL**

Al correlacionar tanto la clínica del paciente con los exámenes de laboratorio e imagen se establece la siguiente impresión diagnostica:

1.- Hipertensión Portal: debido a cuadro clínico característico del paciente presentando ascitis + distensión + dolor abdominal de 8 meses de evolución sin irradiación y se confirma con reporte de várices esofágicas en endoscopía digestiva alta, GASA de 1.3 g/dl , ecografía abdominal y Líquido ascítico rico en proteínas .

Por esta razón se continua manejo con diuréticos: Furosemida 40 mg iv 7 am – 20 mg 2 pm y Espironolactona 200 mg vo c12h además de paracentesis evacuatoria y se añade a las indicaciones Albumina en infusión continua 7 ml / h y Propanolol 20 mg VO QD

Durante hospitalización en el servicio de Medicina Interna continua con distensión abdominal. Al examen físico presenta: TA 120/90 FC: 90 FR: 18 SatO2: 90% , I: 1000cc E: 800cc BH: 200cc DH:0.64cc/kg/hora con biotipo asténico, mal estado nutricional. El abdomen a la inspección se encuentra distendido, globoso con red venosa colateral, gran zona de equimosis a nivel periumbilical y en sitios de paracentesis. A la palpación: suave, depresible, no tenso, no doloroso, RHA+, onda ascítica +, matidez en flancos.

Se solicitan exámenes complementarios de control mismos que reportan:

Tabla 2.- Exámenes de laboratorio 01 /04/2015

Biometría hemática:	Leucocitos 8100/ul, neutrófilos 68,3%, linfocitos: 21,3%, hemoglobina 18,4 g/dl, hematocrito 51,1%, plaquetas 251000/ul
Química sanguínea:	Glucosa 89 mg/dl, urea 30 mg/dl, creatinina 0.9 mg/dl**,** ácido úrico mg/dl. Sodio 138 mEq/L, potasio 4 mEq/L
Perfil Hepático:	Total de bilirrubina: 2.52 mg/dl, bilirrubina directa 1.13 mg/dl, bilirrubina indirecta 1.40 mg/dl, fosfatasa alcalina 196 mg/dl, TGO: 33 mg/dl TGP: 36 mg/dl amilasa 65 U/L, lipasa 31 U/L. S
Tiempos de coagulación:	TP 12 segundos, TTP: 25 segundos

Elaborado por: Laura Laverde.

Fuente: Exámenes complementarios

Índice de Child - Pugh: (pronóstico de enfermedad hepática crónica) 5, clase b: sobrevivencia al cabo de 1 año: 80 %, sobrevivencia la cabo de 2 años: 60%

Se complementa estudio con técnicas de imagen:

Ecografía abdomen superior: 01 abril del 2015

Hígado de aspecto lobulado, tamaño aumentado, ecogenicidad heterogénea, hallazgos compatibles con cirrosis. No se identifican lesiones nodulares ni dilatación de vías biliares intrahepáticas. Hepatocolédoco de difícil visualización por condición hepática, mide 3,2 mm de diámetro. VCI disminuida de diámetro, mide 6.5 mm. No se logran identificar venas hepáticas. Se observa vascularidad originaria de vena porta y arteria hepática.

Vesícula biliar contraída, con un volumen de 3, 06 cc .Paredes no valorables, sin embargo impresionan engrosadas.

Páncreas no visible por interposición gaseosa y ascitis.

Riñones de forma, tamaño y ecogenicidad conservados, no se observan signos de litiasis o ectasia.

Bazo de características ecográficas normales mide 10.7 cm de longitud

Presencia de líquido libre en todos los recesos peritoneales, cantidad aproximada 3000 cc **(Anexo 2)**

El paciente fue valorado por cirugía vascular, quienes indican realización de ecografía Doppler portal y se decide complementar posteriormente con angio tomografía computarizada de abdomen:

Ecografía abdomen superior + Doppler portal: 02 de abril del 2015

Hígado discretamente incrementado de tamaño, aspecto lobulado, ecoestructura heterogénea, granular. Por condición del parénquima hepático no se puede valorar adecuadamente la vía biliar extrahepática.
Vena cava inferior disminuida de diámetro, mide 3.06cm. Al estudio Doppler no se logra observar flujo en venas hepáticas. Vena porta con flujo hepatopeto, pérdida de la fasicidad, presentando un diámetro constante disminuido tanto en inspiración y espiración (8 mm). Velocidad en la vena porta 30cm/s.
Arteria hepática VPS 40cm/s
Vesícula biliar de paredes engrosadas uniformemente, contenido anecoide.
Bazo de ecogenicidad uniforme, mide 10.7 centímetros de longitud.
Presencia de líquido libre anecoide visible en todos los recesos peritoneales. **(Anexo 3)**

Angio Tomografía computarizada de abdomen (espleno portal) 02 de abril del 2015

Hepatomegalia heterogénea con imágenes confluyentes, hiperdensas en etapas arteriales y portal, que por sus características impresionan como nódulos de regeneración.
Arterias de tronco celíaco, mesentérica inferior y renales sin alteraciones. Confluencia espleno portal y vena porta sin signos de trombosis,
Venas hepáticas no visibles. VCI de calibre disminuido a nivel intrahepático. Signos compatibles con trombosis crónica de las venas hepáticas. Bazo mide 123mm de diámetro longitudinal
Redes venosas colaterales a nivel de la curvatura mayor y menor del estómago. Permeabilización parcial de la vena umbilical **(Anexo 4)**

Correlacionando la historia clínica del paciente en conjunto con los exámenes de laboratorio e imagen se establece la siguiente impresión diagnosticas:

1.- **Hipertensión Portal secundaria a Síndrome de Budd Chiari:** debido a cuadro clínico caracterizado por dolor + distensión abdominal de 8 meses de evolución y al examen físico: abdomen distendido, globoso con red venosa colateral, onda ascítica +, matidez en flancos. Se confirma con reporte de ecografía Doppler , AngioTAC y nivel de bilirrubina ligeramente elevada.

Se realiza estudio para determinar etiología de la trombosis de venas supra hepáticas, por lo que se solicita estudio de factores de coagulación:

Antitrombina III : 89% Proteína C : 68.01%

Tiempos de coagulación: TP 12 segundos, TTP: 27 segundos
Se solicitan además estudios serológicos y se reporta :

Anticuerpos anticardiolipina con títulos de IgM 60 e IgG 22. Anticoagulante Lupico: 2.41 Anti DNA DC. 5.26 Complemento C3: 60 Complemento C4 14.20

Finalmente con cuadro clínico y ayuda de exámenes de laboratorio y de imagen se establece como impresiones diagnosticas:

1. **Hipertensión Portal por Síndrome de Budd Chiari secundario a Síndrome Antifosfolipído.**

Por esta razón se decide continuar manejo con: Furosemida 40 mg IV BID, Espironolactona 200 mg VO QD, Propanolol 20 mg VO QD y se inicia manejo con Enoxaparina 40 mg SC QD.

Posteriormente el paciente evoluciona favorablemente se comunica a familiares acerca de condición y futuras complicaciones. Fue valorado además por servicio de cirugía vascular quienes indican transferencia a Hospital de tercer nivel para inicio de protocolo de trasplante por lo que se realiza gestión

ALTA: El 15 de abril se decide alta con indicaciones por parte del Servicio de Medicina Interna. Se decide trasferencia a unidad de tercer nivel para control por servicio de gastroenterología e inicio de protocolo de trasplante
INDICACIONES PARA EL ALTA: Espironolactona 300mg VO QD, Furosemida 80mg VO QD, Propanolol 20mg VO QD y Warfarina ½ tableta VO QD.

Se consigue trasferencia a Hospital Eugenio Espejo el 10 de mayo del 2015 para inicio de protocolo de trasplante.

En esta nueva institución paciente es valorado encontrándose consciente, orientado, biotipo asténico, signos vitales estables: tensión arterial 115/60 mmHg- frecuencia cardiaca 75- saturación de oxígeno 90% al aire ambiental, continúa con dolor abdominal tipo cólico esta vez localizado en flancos, se realiza por 2 ocasiones paracentesis evacuatorias, en el laboratorio se evidencia tiempos de coagulación prolongados: TP: 40.5 TTP: 50.30 INR: 3.6.

Índice de Child - Pugh: (pronóstico de enfermedad hepática crónica) 14 , clase c: sobrevivencia al cabo de 1 año: 45 %, sobrevivencia la cabo de 2 años: 35%.

Es valorado por servicio de Hematología por tiempos de coagulación prolongados, quienes indican suspender warfarina. Previa autorización de familiares decide trasfusión de dosis máximas de plasmas fresco congelados.

Tiempos de coagulación post-trasfusión: TP: 17.2 TTP: 43.1 INR: 1.39

Se corrige dosis de warfarina por hallazgo de laboratorio sin embargo dos semana después se elevan.

Impresiones Diagnosticas:

1. Hipertensión Portal por Síndrome de Budd Chiari secundario a Síndrome Antifosfolipídico
2. Coagulopatía: principalmente debido al uso de warfarina.
3. Várices esofágicas Grado III

Se evalúa caso sin embargo no se lo considera candidato a plan de trasplante mientas no se logre estabilizar desde punto de vista hematológico y clínico general. Realiza cuadro de sangrado digestivo alto que lo lleva al shock, por lo que es ingresado a unidad de cuidados intensivos donde se intenta compensarlo de manera aguda, sin embargo el paciente fallece.

ANÁLISIS DEL CASO CLÍNICO

Se analiza el caso de un paciente masculino de 15 años de edad, con antecedente de Síndrome ascítico edematoso (ascitis) y depresión diagnosticada hace cuatro meses que acude a unidad de segundo nivel por presentar cuadro de distensión abdominal de 8 meses de evolución y desde hace 8 horas refiere dolor abdominal tipo cólico de moderada intensidad, (escala visual análoga 7/10) localizado en hipocondrio derecho sin irradiación. Al examen físico impresiona: paciente con biotipo asténico. Piel: pálida. Abdomen: distendido, globoso, se observa red venosa colateral, RHA+, onda ascítica +, matidez en flancos. Extremidades inferiores: Presencia de edema +/ +++ que deja fóvea

En dicha casa de salud realizan exámenes complementarios en donde se encuentran: Biometría hemática, química sanguínea, pruebas de función hepática y renal dentro de parámetros normales, Dentro de los estudios de imagenología se realizan: ecografía de abdomen superior con resultado de: Hígado incrementado de tamaño, vena cava inferior disminuida de diámetro, presencia de líquido libre en todos los recesos peritoneales.

Con signos y síntomas del paciente impresiona cuadro de ascitis y se establece cono Diagnostico sindrómico: Síndrome ascítico edematoso

Según lo que nos refiere la literatura para manejo inicial de la ascitis se requiere el uso de diuréticos, con control de los electrolitos séricos, urea y creatinina se inicia con Espironolactona, que actúa inhibiendo la acción de aldosterona, produciendo un aumento de la excreción de sodio y también reduce la pérdida de potasio. La dosis inicial es de 100 mg / día, que puede ser incrementada en forma gradual hasta 400 mg/día. La furosemida no debe administrarse como fármaco único. Sin embargo, puede asociarse a la espironolactona. La dosis inicial de furosemida es de 20-40 mg/día y la dosis máxima es de 160 mg/día. El comienzo de su acción es extremadamente rápido (en el plazo de 30 min a partir de su administración oral), los efectos máximos ocurren en 1-2 h y la mayor parte de la actividad natriurética finaliza en 3-4 h.

Las paracentesis diaria de 4 a 6 litros, junto con la infusión intravenosa de 40 g de albúmina pobre en sodio, ha sido efectiva para su control. **(1,9))**

En el caso de nuestro paciente una vez ingresada al servicio de Medicina Interna se indicó el siguiente manejo: Furosemida 40 mg IV 7 am – 20 mg 2 pm, Espironolactona 200 MG VO C12H paracentesis evacuatoria, Albumina en Infusión continua 7 ML / H

Una vez establecida la impresión diagnostica se procede a realizar paracentesis evacuatoria obteniendo los siguientes resultados: Liquido ascítico: color amarillo, aspecto ligeramente turbio, pH 8, Químico: Proteínas 2.44 Albúmina: 1.0. Contaje celular: Leucocitos 200 mm3 polimorfonucleares 25/mm3 mononucleares: 75%. Gram: no es aparente la observación de bacterias.

Con el resultado del estudio de líquido ascítico:

- Se descarta peritonitis bacteriana espontánea (PBE) al tener recuento de PMN de 25 /mm3.Ya que según la literatura se pensaría PBE cuando exista una ascitis hemorrágica (mayor de 10000 hematíes por mm3) existe infección si hay un PMN por cada 250 hematíes. Cuando el recuento de PMN menor de 250 por mm3 , se descarta la presencia de PBE. **(2,9)**

- Por presencia de proteínas totales de 2.4 g / dl se puede mencionar que presenta características de trasudado. El trasudado es un líquido no inflamatorio que se origina por factores sistémicos que afectan a la formación o reabsorción del líquido proteínas totales < 25- 30 g/l **(9)**
- Gradiente albúmina sérica-ascítica (GASA):

  En el paciente se calcula

$$GASA = Albúmina\ plasmática - Albúmina\ L.Ascítico$$

$$GASA = \frac{2.3g}{dl}\frac{g}{dl} - 1$$

$$GASA = 1.3$$

EI GASA se basa en el equilibrio Oncótico -Hidrostatico. La hipertensión portal da como resultado un gradiente de presión hidrostática anormalmente elevado entre el lecho portal y el líquido ascítico. EI gradiente de albumina no explica la patogenia de la fomlaci6n de la ascitis ni tampoco de donde proviene la albumina (del hígado o del intestino). Simplemente proporciona un indicador indirecto exacto de la presión portal.

Esta prueba es exacta en aproximadamente un 97 % a pesar de la infección del líquido ascítico, la diuresis, una paracentesis terapéutica, la infusión de albumina y la etiología de la enfermedad hepática (4)

El síndrome ascítico edematoso (ascitis) puede presentarse en procesos con y sin Hipertensión portal (HTP); en caso de sospecha de HTP: se realiza mediante el gradiente albúmina sérica-ascítica (GASA). Si es > 1,1, tiene gran precisión (hasta del 97%) para decir que el paciente tiene HTP. [4,6]

Interpretación: GASA = 1.3 g/dl sugiere hipertensión portal

Dentro de las indicaciones específicas para realización de Endoscopia Digestiva Alta se encuentran los pacientes con sospecha de hipertensión portal, para documentar la presencia de varices esofágicas y esófago-gástricas ya que su ruptura y el sangrado son complicaciones mayores de la hipertensión portal y se asocian con tasa elevada de mortalidad. [6]

Se realiza por ello EDA con reporte de: várices esofágicas grado I-II / Pan gastropatía hipertensiva portal. Con lo que se confirma diagnóstico de **Hipertensión portal**

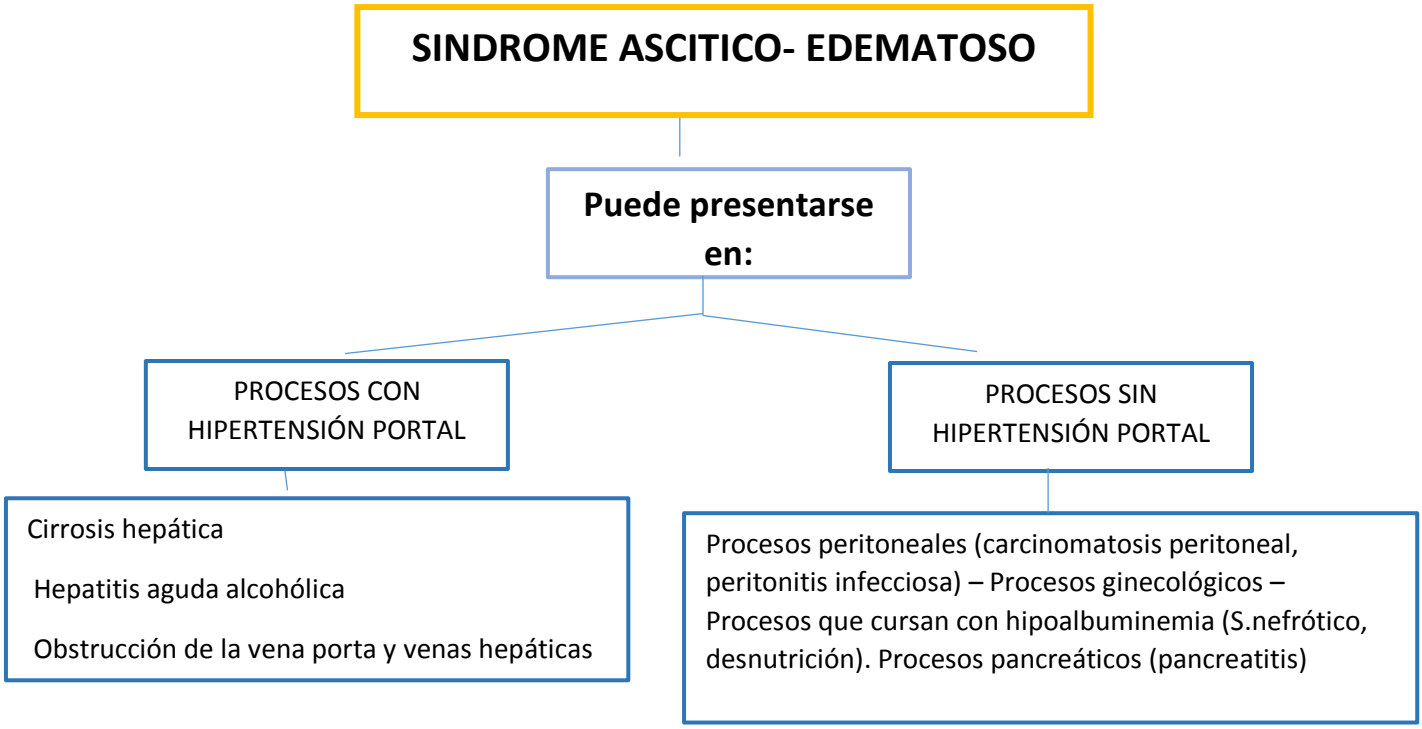

Fuente: Clínica de Gastroenterología Dr. Nicolás González. 2008

Elaborado por: Laura Laverde

Tabla N 3: Gradiente albumina sérica – ascitis (GASA) Y correlación con proteínas del líquido ascítico

GASA	Proteínas del líquido < 2.5 g/dl	Proteínas del líquido > 2.5 g/dl
> 1.1	Hipertensión portal debida a cirrosis	**Hipertensión portal debida a obstrucción venosa hepática** **Causas cardiacas :** • Pericarditis constrictiva • Insuficiencia cardiaca congestiva
< 1.1	Síndrome nefrótico	Tumores ,TBC

Fuente: Revista Médica Dominicana 2010

Elaborado por: Laura Laverde

Tabla N : 4 Clasificación de las diferentes causas de ascitis según el gradiente de albúmina

GAs-a >1,1 g/dl	GAs-a < 1.1 g/dl
Causa hepática	**Enfermedad peritoneal**
Cirrosis	Tuberculosis peritoneal
Trombosis de vena porta	Serositis
Síndrome de Budd-Chiari	
Fallo hepático fulminante	
Síndrome de obstrucción sinusoidal	
Causa no hepática	**Rotura de víscera hueca o conducto**
Rotura de víscera hueca o conducto	
Ascitis cardiaca	
Ascitis pancreática	Alteración de presión oncótica
Ascitis mixta	Síndrome nefrótico
Ascitis biliar	

Fuente: Revista Médica Dominicana 2010

Elaborado por: Laura Laverde

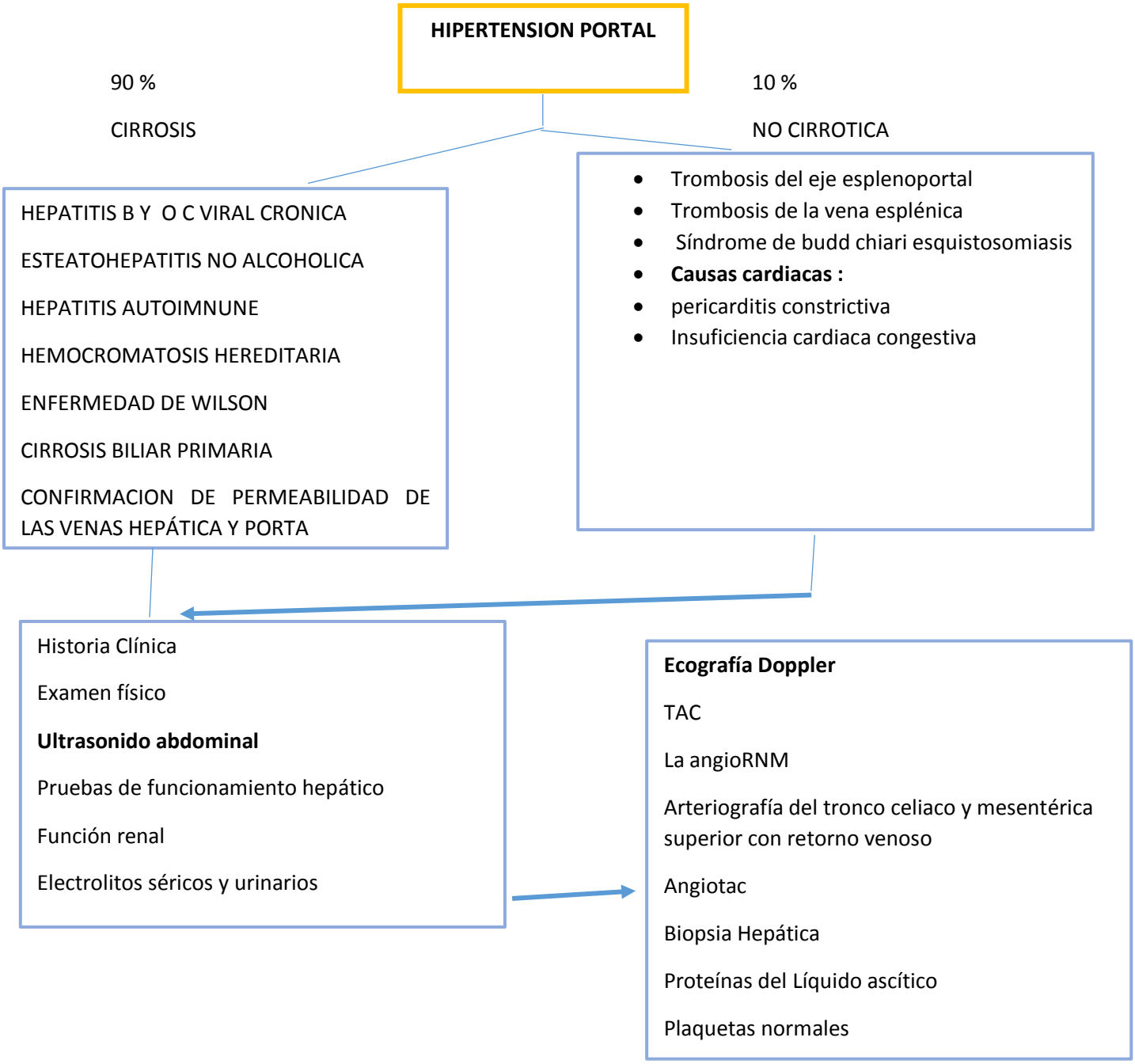

Fuente: Clínica de Gastroenterología Dr. Nicolás González. 2008

Elaborado por: Laura Laverde

Una vez establecido el diagnóstico de Hipertensión portal para establecer la etiología es importante a más de la Historia clínica y examen físico ayudarnos técnicas de imagen complementarias como de la ecografía Doppler, por lo que a nuestro paciente se realiza estudio Doppler. Al estudio Doppler color y espectral no se logra observar

flujo en venas hepáticas. Vena porta con pérdida de la fisicidad y velocidad incrementada (30cm/s) Se complementa estudio con Angiotomografía computarizada: hepatomegalia heterogénea con imágenes que impresionan como nódulos de regeneración. Venas hepáticas no visibles. Vena cava inferior de calibre disminuido a nivel intrahepático. Signos compatibles con trombosis crónica de las venas hepáticas.

La trombosis de las venas supra hepáticas debe sospecharse ante la aparición, más o menos repentina, de hepatomegalia dolorosa y ascitis rica en proteínas. El diagnóstico de certeza se establece mediante exploraciones complementarias de imagen que demuestran de forma inequívoca la existencia de una obstrucción al flujo venoso hepático. La ultrasonografía, habitualmente asociada al Doppler, suele establecer el diagnóstico. Se recomienda confirmar el diagnóstico mediante otra prueba de imagen como el TAC de alta resolución o la angioRNM que ayudaran además a descartar procesos neofomativos [(2)]
Ambos reportes ayudan a establecer como diagnóstico trombosis de las venas supra hepáticas.

En la actualidad no disponemos de estudios prospectivos aleatorizados que definan factores pronósticos universalmente aceptados y que evalúen las distintas opciones terapéuticas entre sí. Por ello, las recomendaciones se basan en experiencias de pequeñas series. Los objetivos del tratamiento del SBC son reconocer y tratar la enfermedad o condición protrombótica subyacente, mantener las venas suprahepáticas permeables mediante un adecuado tratamiento anticoagulante, aliviar la congestión hepática para minimizar el impacto sobre la función hepática y la aparición de síntomas derivados del desarrollo de hipertensión portal y tratar las complicaciones derivadas del desarrollo de hipertensión portal, fundamentalmente la aparición de ascitis y la prevención primaria o secundaria de la hemorragia por varices esofágicas. [(2)]

Fuente: Guía Clínica: Síndrome de Budd-Chiari (SBC). 2008

Elaborado por: Laura Laverde

En series históricas la etiología del síndrome de Budd Chiari se catalogaba como idiopática entre un 30 y un 50% de los casos. Sin embargo, gracias al avance científico en la actualidad se establecen como idiopáticos menos del 10% de los casos. Los síndromes mieloproliferativos, en especial la policitemia vera y la trombocitemia esencial, son la causa más frecuente. Un número también importante de pacientes presenta una hemoglobinuria paroxística nocturna o un síndrome antifosfolípidos primario Menos frecuentemente, el síndrome de Budd-Chiari es ocasionado por un

estado trombofílico por déficit de antitrombina III8 , de proteína S o de proteína C9 , por una mutación del factor V tipo Leiden . [2]

Se realiza estudio para determinar etiología de la trombosis de venas supra hepáticas, , por lo que se solicita estudio de factores de coagulación sospechando causa hereditaria:

Antitrombina III : 89% Proteína C : 68.01%.

Tiempos de coagulación**:** TP 12 segundos, TTP: 27 segundos
Se solicitan además estudios serológicos sospechando causa adquirida, y se reporta : anticuerpos anticardiolipina con títulos de IgM 60 e IgG 22. Anticoagulante Lupico: 2.41 Anti DNA DC. 5.26 Complemento C3: 60 Complemento C4 14.20

Para la realización de los estudios de déficit de proteína C, S y antitrombina el paciente debe estar sin tratamiento con derivados cumarínicos en las 3-4 últimas semanas. En caso de que requiera anticoagulación el paciente deberá recibir tratamiento con heparina[2] Por lo que el paciente continuó recibiendo Enoxaparina 40 mg SC.

Los trastornos trombofilicos pueden ser adquiridos: como el Síndrome antifosfolipídico su diagnóstico se realiza por anticardiolipina por ELISA, anticoagulante lúpico y hereditarios por deficiencia de antitrombina, proteína C y proteína S. En el presente caso clínico descartaríamos la causa hereditaria al tener valores normales de antitrombina y proteína C y por tener títulos elevados de anticuerpos anticardiolipina, anticoagulante Lupico estamos frente a una etiología adquirida "Síndrome Antifosfolipido".[3,11]

El manejo inicial del Síndrome Antifosfolipido es con heparina inicialmente, continuada con warfarina/acenocumarol, intentando alcanzar un INR entre 2-3.Aunque en un principio, algunos autores eran partidarios de un régimen más agresivo (INR 3-4), un estudio prospectivo apoya la recomendación previa (tras un único episodio) al demostrar que el número de recurrencias entre las dos pautas de anticoagulación es el mismo . El tiempo que se debe mantener este tratamiento no esta apoyado por ningún estudio prospectivo a largo plazo. Algunos autores recomiendan mantener esa pauta de anticoagulación durante un mínimo de 6 meses . . [7]

En el caso de nuestro paciente se administró: Enoxaparina 40 mg SC.

Tabla N: 5 Trastornos trombofílicos:

Trastorno trombofílicos adquiridos	
Síndrome antifosfolípido	Anticardiolipina por ELISA; anticoagulante lúpico
Síndromes mieloproliferativos	Biopsia de medula ósea, mutación V617F del gen JAK 2, volumen eritrocitario total y eritropoyetina sérica después de corregir una posible deficiencia de hierro
Enfermedad de Behçet	Diagnóstico clínico
Trastornos trombofílicos hereditarios	
Deficiencias de antitrombina, proteína C, y proteína S	Relación con niveles de factor II, V, VII o X tras corregir un posible déficit de vitamina K. Si existen dudas, realizar estudios familiares
Factor V Leiden	Resistencia a la proteína C activada. Si se encuentra presente realizar estudio molecular del polimorfismo G1691A

Fuente: Guía Clínica: Síndrome de Budd-Chiari (SBC). 2008

Elaborado por: Laura Laverde

El diagnóstico de SBC se realizó de forma tardía. Ello es debido al bajo índice de sospecha clínica y a los frecuentes falsos negativos en las pruebas de imagen debido a la escasa experiencia atribuible a su rareza.

La derivación portosistémica percutánea intrahepática (DPPI), generalmente conocida por las siglas en inglés TIPS (de transjugular intrahepatic portosystemic shunt), consiste en la creación de una comunicación de diámetro prefijado por métodos de radiología intervencionista entre la vena porta y la vena cava inferior, a través del parénquima hepático durante el cateterismo de venas suprahepáticas. Una vez realizado el TIPS, se produce un rápido descenso en el gradiente de presión portal y ésta es la base para su utilización en diferentes complicaciones de la hipertensión portal. Un reciente metaanálisis basado en los datos individuales de 4 estudios aleatorizados, en el que se comparaba TIPS frente a paracentesis evacuadoras con reposición de seroalbumina, ha

mostrado evidencias que indican que el TIPS logra una mejoría significativa de la supervivencia libre de trasplante en pacientes con ascitis refractaria [5]

A partir del uso de wafarina por la presencia de síndrome antifosfolipídico los tiempos de coagulación del paciente se encontraron prolongados, por lo que se interconsulta al servicio de hematología quienes deciden trasfundir plasma fresco congelado a dosis máximas obteniéndose un INR 1.39 sin embargo 2 semanas después se elevaron

La alteración de los tiempos de coagulación es principalmente debido al uso de walfarina, para el tratamiento de Síndrome Antifosfolipídico [10]

REVISIÓN BIBLIOGRÁFICA

Síndrome Budd-Chiari (SBC)

Definición

El síndrome de Budd-Chiari (SBC) es una entidad que agrupa distintas patologías cuyo denominador común es la obstrucción del flujo venoso hepático, se caracteriza por la obstrucción trombótica o no trombótica, parcial o completa del flujo de las venas hepáticas, la vena cava inferior o la aurícula derecha. Fue descrito por Budd en l845 al informar tres casos de trombosis de venas hepáticas secundaria a flebitis inducida por un absceso. Posteriormente, en 1899, Chiari reportó otros tres casos de flebitis obliterante de las venas hepáticas. . [(2)]

Epidemiología

Debido a su baja frecuencia (1:100.000 habitantes), y la falta de casos documentados solo contamos con estudios a nivel mundial: en Japón estima cerca de 20 nuevos casos al año, en los EE.UU, los trastornos hematológicos representan su etiología en el 18% y los tumores el 9%.En Turquía, las causas más comunes son la hidatidosis y la enfermedad de Behçet. En Suecia, los principales factores de riesgo identificados fueron los trastornos mieloproliferativos (38%), factores trombofilico (31%) y los anticonceptivos orales (30%). Lamentablemente a nivel de Latinoamérica datos estadísticos están escasamente documentados, En nuestro país según el anuario estadístico del El Instituto Nacional de Estadística y Censos (INEC) año 2005 existen 2 casos reportados en género femenino del grupo de edades comprendidas entre 4-15 años [(3)]

Etiología

En series históricas la etiología del síndrome de Budd Chiari se catalogaba como idiopática entre un 30 y un 50% de los casos. Sin embargo, gracias al avance científico en la actualidad se establecen como idiopáticos menos del 10% de los casos.Los síndromes mieloproliferativos, en especial la policitemia vera y la trombocitemia esencial, son la causa más frecuente. Un número también importante de pacientes presenta síndrome antifosfolípidos primario. Menos frecuentemente, el síndrome de

Budd-Chiari es ocasionado por un estado trombofílico por déficit de antitrombina III8 , de proteína S o de proteína C9 , por una mutación del factor V tipo Leiden [1,2]

Se han descrito casos esporádicos de síndrome de Budd-Chiari asociado a la enfermedad de Behçet y a la enfermedad inflamatoria intestinal. Los anticonceptivos orales parecen ejercer un papel, al menos como agentes coadyuvantes, en el desarrollo de la trombosis de venas suprahepáticas. [2]

Recomendaciones para la investigación de las causas de BCS principales:

1. Investigar lesiones ocupantes como tumores compresivos que invade la salida venosas hepática mediante : eecografía, tomografía computarizada o una resonancia magnética

2. Comprobar los múltiples factores de riesgo concurrentes, de trombosis.

3. Cuando los niveles de factor de coagulación están por debajo del rango normal, no considerar también disminuidos los niveles de proteína C, proteína S o antitrombina.

4. Cuando exista trombosis venosas y arteriales, así como la detección de los anticuerpos anticardiolipinas o anticoagulante del lupus, también denominados anticuerpos antifosfolípidos, sospecharíamos de síndrome antifosfolipídico [12]

Tabla 6: Factores asociados a Síndrome de Budd Chiari primario

Enfermedades hereditarias	Prev	Enfermedades adquiridas	Prev
Mutación del factor V Leiden	6-32%	Neoplasias mieloproliferativas: Policitemia vera Trombocitemia esencial Mielofibrosis idiopática	28-49%
Mutación G20210A del gen de la protrombina	3-7%	Síndrome antifosfolipido	4-25%
Déficit de proteína C	0-30%	Hemoglobinuria paroxística nocturna	0-19%
Déficit de proteína S	0-20%	Enfermedad de Behçet	0-33%
Déficit de antitrombina	0-23%	Hiperhomocisteinemia	0-37%
Mutación gen C677T MTHFR	13-52%	Otros factores* - Embarazo - Anticonceptivos orales	0-15% 6-60%

Fuente: (De Tesis doctoral Universidad de Barcelona Facultad de Medicina . 2010.)

Tabla 7. Pruebas recomendadas para el estudio de trastornos trombofílicos

FACTOR ETIOLOGICO	ESTUDIO RECOMENDADO
Neoplasias mielo proliferativas	Determinación de la mutación JAK2V617F Biopsia médula ósea Volumen eritocitario total y eritropoyetina sérica
Síndrome antifosfolípidico	Anticardiolipina por ELISA, anticoagulante lúpico
Hemoglobinuria paroxística nocturna	Citometría de flujo (ausencia de CS55 Y CD59 en eritrocitos y leucocitos)
Déficit de antitrombina , proteína c y proteína s	Relación con niveles de factor II, V , VII O X tras corregir un posible déficit de vitamina k. Estudio Familiar
Factor de V de Leiden	Resistencia a la proteína C activada o estudio molecular de polimorfismo G1691A

Fuente: (De Tesis doctoral Universidad de Barcelona Facultad de Medicina . 2010.)

Cuadro Clínico

La presentación clínica es muy heterogénea que va desde la ausencia total de síntomas hasta el fallo hepático fulminante, dependiendo de la extensión trombosis, velocidad de la apariencia y en el desarrollo de mecanismos compensatorios como la formación de vasos colaterales [13]

Clínicamente este síndrome puede presentarse con : [14]

- **Dolor abdominal**
- **Hepatomegalia**
- **Vómitos**
- **Ictericia,**
- **Ascitis**
- **Edemas**
- **Astenia**

Diagnóstico:

El Síndrome de Budd Chiari (SBC) puede evolucionar desfavorablemente de forma rápida, por lo que la necesidad de establecer un diagnóstico correcto es habitualmente urgente.El diagnóstico de certeza se establece con técnicas de imagen. [15]

Sospecha clínica:

La forma de presentación clínica de un SBC es heterogénea, desde formas asintomáticas, hasta un cuadro de fallo hepático fulminante con encefalopatía. El cuadro clínico más frecuente es un síndrome de hipertensión portal con ascitis, peritonitis bacteriana espontánea, síndrome hepatorrenal y hemorragia por varices. [10]

Sin embargo, un SBC debe sospecharse también en cualquiera de las siguientes condiciones:

A. En un paciente con ascitis y hepatomegalia dolorosa.

B. Ante una hepatopatía con ascitis intratable y solo leve alteración de la función hepática.

C. En un fallo hepático agudo con hepatomegalia.

D. Ante cualquier alteración hepática en pacientes con una enfermedad protrombótica de base. [10]

Datos de Laboratorio:

- Bilirrubina está sólo discretamente elevada.
- Fosfatasa alcalina elevada, mientras que las transaminasas lo hacen en forma moderada
- Protrombina y la concentración de albúmina plasmática descienden.
- Las proteínas del líquido ascítico suelen estar muy elevadas.
- El hallazgo de una cifra de plaquetas normales o discretamente elevadas en el contexto de un síndrome de Budd-Chiari, con la consiguiente hipertensión portal, debe de hacer sospechar la posible existencia de un síndrome mieloproliferativo subyacente [2,14]

Técnicas de imagen:

Existen varias técnicas de imagen útiles para investigar la anatomía vascular hepática: la ultrasonografía, la resonancia magnética, la tomografía computarizada y la flebografía. [14]

La ultrasonografía Doppler: sigue siendo la técnica de elección. Realizada por un facultativo experimentado, obtiene el diagnóstico en aproximadamente el 75% de los casos. Esta técnica pone de manifiesto la ausencia de flujo, o su inversión o falta de oscilaciones por encima del obstáculo. En otras ocasiones da lugar a signos indirectos, como son la aparición de vasos colaterales intrahepáticos tortuosos, localizados en la porción superior y subcapsular, con un flujo habitualmente continuo, o la hipertrofia de lóbulo caudado [18]

Cuando sea técnicamente difícil o cuando no sea diagnóstica, la técnica de segunda elección para llegar al diagnóstico es la tomografía computarizada o, mejor aún, la resonancia magnética. [14]

En dudas diagnósticas la obtención de material de biopsia será útil para confirmar el diagnóstico de SBC y también para descartar otros procesos como la enfermedad venooclusiva o una enfermedad hepática de otra causa. [14]

Tratamiento:

La elección del tratamiento depende del momento del diagnóstico y de la etiología de la enfermedad. El objetivo inicial es la recanalización de los vasos o la descompresión del territorio afecto [4]

El manejo del SBC sigue una estrategia de manejo estratificado paso por paso. De hecho muchas guías de manejo de esta patología establecen el manejo médico (anticoagulación, tratamiento de la enfermedad de base, tratamiento sintomático de las complicaciones de la hipertensión portal) como la primera línea de tratamiento. [17]

Todos los pacientes han de recibir tratamiento anticoagulante tan pronto como sea posible y de modo indefinido para prevenir la aparición de nuevos fenómenos de retrombosis. Si el diagnóstico de síndrome de Budd-Chiari se efectúa a las pocas horas

de su aparición, algunos autores sugieren el empleo de agentes trombolíticos en las primeras 72 horas, como el activador tisular del plasminógeno, urocinasa o estreptocinasa. Sin embargo, la experiencia con esta técnica es mínima. [14]

La angioplastia / colocación de stent como la segunda línea (en pacientes con estenosis de corta longitud que no responden a la terapia médica), DPIT (derivación portosistémica intrahepática transyugular) como el siguiente paso (en pacientes que no responden a la terapia médica y en caso de falta de respuesta o imposibilidad de realizar una angioplastia / colocación de stent [14,17]

El trasplante hepático como la última posibilidad cuando la DPIT no es efectiva. [17]

FACTORES DE RIESGO

Los factores de riesgo son toda circunstancia o situación que condicionan la probabilidad de presentar una enfermedad determinada, dichos factores pueden estar presentes en población sana y aumentan el riesgo de tener una enfermedad. La identificación de los factores de riesgo es imprescindible para la prevención primaria de salud.

DESCRIPCIÓN DE LOS FACTORES DE RIESGO.

ANALISIS DE FACTORES DE RIESGO BIOLÓGICOS

Síndrome antifosfolipídico (SAF)

EL SAF es una de las causas más frecuentes de Síndrome de Budd Chiari después de los síndromes mieloproliferativos; la presencia de anticuerpos antifosfolipídicos se ha relacionado como la segunda causa de SBC de origen no tumoral. SAF. Nuestro paciente presentó AAF (ANCA) repetidamente positivo, junto con trombosis supra hepática. (Ashershon, M , 1989,)

Edad: Revisando la Historia Clínica el paciente era de sexo masculino de 15 años al diagnóstico de SBC secundario a SAF en relación con la edad la mayor frecuencia es en la edad comprendida entre de 14 y 15 años El SAF pediátrico (SAF-p) es muy raro. Un 3% de los pacientes desarrollarán la enfermedad con menos de 15 años

En una investigación similar de 121 niños con SAF primario y secundario se obtuvo una edad media de 10,7 al inicio de la enfermedad (rango de 1,0-17,9) y una proporción de casi 1:1 entre ambos sexos.

ESTILOS DE VIDA

No tiene relación con el desarrollo de la patología de nuestro paciente.

MEDIO AMBIENTE

No tiene relación con el desarrollo de la patología de nuestro paciente.

V. ANÁLISIS DE LOS FACTORES RELACIONADOS SON LOS SERVICIOS DE SALUD

OPORTUNIDADES EN LA SOLICITUD DE CONSULTA.

Dado que el cuadro clínico del paciente tiene una evolución de aproximadamente 8 meses durante los cuales no ha recibido ningún tipo de atención de salud podemos identificar un descuido por parte del paciente y la familia para acudir a la atención medica del primer nivel de atención, mientras que en el segundo nivel de atención no existe la especialidad de gastroenterología razón por la cual se decide referencia al tercer nivel de atención

ACCESO A LA ATENCIÓN MÉDICA.

La madre de paciente refiere que su residencia es en Chilibulo la Magdalena, no presenta dificultad geográfica , ya que está dentro del sector urbano Se constató que desde la vivienda hasta la unidad de primer nivel existe demora en vehículo de unos 10 minutos aproximadamente y caminando 30 minutos. A pesar de estar relativamente cerca de un subcentro de salud. La madre menciona que no llevo a paciente a controles porque no sabía los horarios de atención.

CARACTERISTICAS DE LA ATENCION

EN EL PRIMER NIVEL DE ATENCIÓN

El primer nivel de atención constituye la asistencia sanitaria esencial accesible a todos los individuos y familias de la comunidad a través de medios aceptables, en el presente caso clínico el paciente no pudo acudir al primer nivel de atención debido al desapego y despreocupación de familiares.

EN EL HOSPITAL ENRIQUE GARCES

La madre refiere que llego a las 8:00 pm del 27 de noviembre del 2014 al Hospital Enrique Garcés, donde se le fue asignado un turno para ser atendido en el Servicio de Emergencia, menciona que por afluencia de pacientes tardo 4 horas en ser atendido ya que dentro del triaje tuvo una clasificación VERDE- Prioridad III**:** (Pacientes que presentan un problema de salud que no compromete la integridad del paciente. No es una urgencia. Incluye condiciones de riesgo que ameritan atención médica prioritaria) Una vez atendido en emergencia se decidido el ingreso a servicio de Medicina interna en donde se solicitó exámenes complementarios dentro de los cuales llamo la atención un reporte de eco de abdomen superior con reporte de líquido abundante . Por lo que el manejo fue multidisciplinario, en coordinación con varias especialidades para un manejo integral. Sin embargo cabe mencionar que se tardó a llegar al diagnóstico, primero por estar frente a un patología poco frecuente en nuestro país , segundo por el tiempo de demora en recibir atención hospitalaria de segundo nivel , y tercero por desconocimiento de la importancia de acudir oportunamente al primer nivel de salud posteriormente se realizó un estudio Doppler , con el que no se logra observar flujo en venas hepáticas , con lo que se pudo llegar al diagnóstico de Hipertensión portal por Trombosis de las venas supra hepáticas. El paciente fue estabilizado y dado de alta para manejo ambulatorio. Sin embargo la despreocupación de la familia complico la atención hospitalaria sin acudir a los controles pertinentes, por lo que paciente sufre reagudización de cuadro y es ingresado nuevamente por 2 ocasiones está ultima requirió manejo por gastroenterología y posibilidad de trasplante hepático en unidad de mayor nivel de complejidad

En hospital de segundo nivel no se cuenta con el servicio de gastroenterología ni Clínica de Trasplante por lo que se tramita trasferencia a unidad de tercer nivel

EN EL HOSPITAL EUGENIO ESPEJO:

Se manejó a paciente de manera adecuada, confirmándose los diagnósticos de la unidad hospitalaria anterior fue manejado por parte de gastroenterología, sin embargo surgieron complicaciones posteriores que impidieron trasplante y llevaron a fallecimiento de paciente

IDENTIFICACIÓN DE PUNTOS CRÍTICOS

- Mala elaboración de la historia Clínica del paciente.
- Desapego al sistema de salud al no acudir pronto a una valoración médica temprana y oportuna
- Inadecuado autocuidado por desconocimiento del paciente sobre condición de su enfermedad
- Desconocimiento de protocolos de diagnóstico y tratamiento del Síndrome de Budd Chiari

CARACTERIZACIÓN DE LAS OPORTUNIDADES DE MEJORA

Oportunidad de mejora	Acciones de mejora	Fecha de cumplimiento	Responsable	Forma de acompañamiento
Apego de los pacientes a las unidades de atención primaria	Incentivando por medio de charlas a la población en general de que su asistencia oportuna a las unidades de salud podría evitar múltiples complicaciones y por lo tanto salvar sus vidas	Seis meses	Ministerio de Salud Pública	Ministerio de Salud Pública
Historia Clínica e información más elaborada y enfocadas.	Redactar de manera adecuada, con cronología apropiada de la evolución de la sintomatología con la llega el/la paciente permitiendo obtener mejor información y más útil para su rápido diagnóstico y tratamiento.	A corto plazo	Médicos residentes e Internos de Medicina	Director de Investigación y Docencia del Hospital

Elaboración de diagnósticos diferenciales y diagnóstico final	Utilizar el análisis basado en problemas para establecer de mejor manera los diagnósticos diferenciales del caso. Capacitar al personal que labora en el servicio de emergencia para que reconozcan los síndromes abdominales apropiadamente.	Inmediato	Médicos Tratantes, residentes e Internos de Medicina	Reuniones periódicas (Debates) Presentación de trabajos investigativos (Evidencias)
Planificación de protocolos adecuados dentro de la institución	Conformar grupos integrales de médicos especializados en el servicio para planificar estudios de investigación necesaria para implementar esquemas o protocolos adecuados para combatir las diferentes patologías; garantizar una pronta recuperación al paciente y así evitar complicaciones.	A largo plazo	Médicos Tratantes, residentes e Internos de Medicina	Guías Terapéuticas y de Manejo. Protocolos de Diagnóstico y Tratamiento.
Educación al paciente y a la familia	Brindar información clara sobre la condición de la patología, su evolución y las posibles complicaciones por la falta de cumplimiento de indicaciones medicas	Inmediato	Médico tratante	Hospital de segundo y tercer nivel de atención

VI. CONCLUSIONES

- Sin lugar a duda alguna el Síndrome de Budd Chiari constituye una patología muy grave que de no ser tratada a tiempo puede poner en riesgo la vida de nuestros pacientes principalmente al desencadenarse sus complicaciones, por lo que es de vital importancia una atención médica oportuna y no cuando ya se encuentren en una evolución más crónica, esté parámetro ayudaría a mantener un índice bajo de mortalidad y un mejor estado de salud .
- Se estableció que el diagnóstico clínico del Síndrome de Budd Chiari se basa en manifestaciones clínicas más frecuentes como son: hepatomegalia, dolor en hipocondrio derecho y ascitis, que el método diagnóstico de elección por imagen es el Eco Doppler.
- Aunque la prevalencia del Síndrome de Budd Chiari es infrecuente en niños y adolescentes se debería realizar determinación de anticuerpos anticardiolipina y anticuagulante lúpico en aquellos pacientes de etiología no aclarada.
- El manejo inicial es la anticoagulación inmediata independientemente de la causa.
- El trasplante hepático puede ser una opción terapéutica en estos pacientes sobre todo en pacientes jóvenes y niños.
- Se identificó como factor etiológico al Síndrome antifosfolipídico
- Los pacientes frecuentemente presentarán signos de hipertensión portal como varices esofágicas o ascitis refractaria.

REFERENCIAS BIBLIOGRÁFICAS

LINKOGRAFÍA

1. Bansky G, Ernest C, Jenni R, Zollikofer C, Burger HR, Senning A. "Treatment of Budd Chiari syndrome by dorsocranial liver resection and direct hepatoatrial anastomosis". J Hepatol , (en línea) Redacyc. Org (2010) ; accesado agosto del 2015;2:101-102.
   Disponible en: https://www.aeped.es/sites/default/files/anales/45-1-17.pdf

2. Bellota B. Martínez-Moreno Ascitis y síndrome hepatorrenal, a Unidad Hepática. Hospital General Universitario de Alicante. Alicante. España. CIBERehd (2012) accesado agosto del 2015 :647-649 Disponible en: http://www.elsevierinstituciones.com/ficheros/pdf/62/62v11n11a90135131pdf001.pdf

3. Denninger MH, Chaït Y, Cause of portal or hepatic venous thrombosis in adults: the role of multiple concurrent factors. Hepatology (en línea) : Redacyc. Org (2010)); accesado agosto del 2015 ; 31: 587-91.Disponible en: http://revista.anacem.cl/web/wp-content/uploads/2012/04/Hemorragia-digestiva-alta-como-complicaci%C3%B3n-de-un-S%C3%ADndrome-de-Budd-Chiari-Reporte-de-un-caso.pdf

4. Elba Llop, Carmen de Juan, Angeles Garcia- Criado and Juan Cardlos Garcia-Pagan . Assessment of clinically signicicant portal hypertension by transient elastography in patiens of clinically significant Jan (en línea) Rev Med Dom Vol 7.1.No.1 (2010) ; accesado agosto del 2015; 5.6 : 103 -8
   Disponible en: http://www.redalyc.org/articulo.oa?id=199314783009

5. Garcia, J C. (2010) Hipertensión Portal No Cirrótica: Síndrome de Budd-Chiari. (en línea) IDIBAPS (2010); accesado agosto del 2015 84-8 Disponible en http://webs.academia.cat/societats/digest/9curs/tema6.htm

6. Hernández- Guerra J.C. García-Pagán, y el Grupo Europeo para el Estudio de Enfermedades Vasculares Hepáticas (ENVie): Recomendaciones en el manejo diagnóstico y terapéutico de los enfermos con síndrome de Budd-Chiari(en línea). Elsevier(2009) accesado agosto del 2015 . 475-477 Disponible en: http://apps.elsevier.es/watermark/ctl_servlet?_f=10&pident_articulo=13065954&pident_usuario=0&pcontactid=&pident_revista=14&ty=15&accion=L&origen=zonadelectura&web=www.elsevier.es&lan=es&fichero=14v27n08a13065954pdf001.pdf

7. Mancuso Andrea, (2011) Budd-Chiari syndrome management: Lights and shadowsWorld J Hepatol 2011 October 27; , (2010) ; accesado agosto del 2015 3: 262-264
Disponible en: http://www.ncbi.nlm.nih.gov/pmc/articles/PMC3208178/

8. Minnema MC, Janssen HL. Budd-Chiari syndrome: combination of genetic defects and the use of oral contraceptives leading to hypercoagulability. Hepatology (en línea) AREVISTA ANACEM. VOL.6 N°1 (2010) accesado agosto del 2015 33 : 509-12
Disponible en: http://www.ncbi.nlm.nih.gov/pubmed/11020010

9. Muñoz E, Herrera L, Garcia J.C Protocolo para el diagnóstico y tratamiento de síndrome de Budd-Chiari y de la trombosis portal no cirrótica, PROTOCOLOS DE PRÁCTICA ASISTENCIAL. (en línea) Medicine, (2008) ; accesado agosto del 2015 811 Disponible en: http://www.sciencedirect.com/science?_ob=PdfExcerptURL&_imagekey=1-s2.0-S0211344908731606
main.pdf&_piikey=S0211344908731606&_cdi=277716&_orig=article&_zone=centerpane&_fmt=abst&_eid=1-s2.0-S0211344908731606&_user=12975512&md5=bc7e4f6717d31dab61922668118d9054&ie=/excerpt.pdf

10. Perry S. Clinical and laboratory eva1uation of thrombophilia. (en línea) Clin Chest Med; (2008) accesado agosto del 2015 ; 24: 153-5, 163-5
Disponible en http://www.binasss.sa.cr/revistas/rmcc/573/art4.pdf

11. Ralls P, Johson M, Radin D, et al. Budd-Chiari syndrome: detection with color Doppler sonography. Am J Roentgenol , (2010) ; accesado agosto del 2015: 159: 113-116. Disponible en: https://www.aeped.es/sites/default/files/anales/45-1-17.pdf

12. Rodríguez C, Díaz F: Protocolo diagnóstico y tratamiento del síndrome de Budd-Chiari primario, Instituto de Investigación Sanitaria Gregorio Marañón. Madrid. España, (en línea) CIBERehd, (2010) ; accesado agosto del 2015;174
Disponible en: http://www.medicineonline.es/es/pdf/S0304541212703736/S300/

13. Rodríguez J , Maryol C Significado e importancia diagnostica del Gradiente Albumina, Suero , Ascitis (GASA) (en línea) Rev Med Dom Vol 7.1.No.1 (2012). accesado agosto del 2015 : 96
Disponible en: http://www.bvs.org.do/revistas/rmd/2010/71/01/RMD-2010-71-01-095-097.pdf

14. Román R. Ascitis (en línea) Universidad de Barcelona (2010). accesado agosto del 2015. Pags : 24.26
Disponible en: https://www.aeped.es/sites/default/files/anales/45-1-17.pdf

15. Santor A, Inglada L: Síndrome antifosfolípido: Estado actual. (en línea) Hospital Clínico Universitario Lozano Blesa. Zaragoza (2008) accesado agosto del 2015 ;118Disponible en: https://pqax.wikispaces.com/file/view/GASTROSCOPIA.pdf

16. Sejio, S. Enfermedades vasculares hepáticas: Síndrome de Budd-Chiari. (en línea) IDIBAPS, (2009) accesado agosto del 2015 ; 853-855 Disponible en: http://www.aegastro.es/sites/default/files/archivos/ayudaspracticas/59_Enfermedades_vasculares_hepaticas.pdf

17. Solari J. Bandi J, Galdame, Síndrome de Budd-Chiari: Experiencia de un centro (en línea) :Redacyc. Org UAEM (2010); accesado agosto del 2015; 61-63 Disponible en: http://www.redalyc.org/articulo.oa?id=199314783009

CITAS BIBLIOGRÁFICAS: BASE DE DATOS UTA

SCOPUS

18. Rodríguez C, Díaz-Fontena, F.(2012) Primaria Budd - Chiari síndrome. Diagnóstico y Tratamiento algoritmo Recuperado el 12 de octubre del 2015, de Scopus , Medicina España Volumen 11, Número 12, junio de 2012, páginas 723-727 http://www.scopus.com/record/display.url?eid=2-s2.0 84863711845&origin=resultslist&sort=plf-f&src=s&st1=sindrome+de+budd+chiari+&st2=&sid=68A7942807E9172F223F991923903FE2.euC1gMODexYlPkQec4u1Q%3a1140&sot=b&sdt=b&sl=58&s=TITLE-ABS-KEY%28sindrome+de+budd+chiari+%29+AND+PUBYEAR+%3E+2009&relpos=5&relpos=5&citeCnt=0&searchTerm=TITLE-ABS-KEY%28sindrome+de+budd+chiari+%29+AND+PUBYEAR+%26gt%3B+2009#references

19. **EBSCO,** Carbajal L, Vargas E, (2008) Síndrome de Budd- Chiari (SBC) y su asociación con síndrome antifosfolípidos (SAF) Recuperado el 12 de octubre del 2015, de Acta Pediatr Mex Volumen 26, Núm. 6, noviembre-diciembre, 2008;26(6):302http://web.a.ebscohost.com/ehost/pdfviewer/pdfviewer?sid=f917ae99-075c-47a0-8d9d-75e00c377dfc%40sessionmgr4004&vid=1&hid=4112

20. **EBSCO,** El-Khedr, S., & Lamadah, S. (2014). Knowledge, Attitude and Practices of Saudi Women Regarding Breast Feeding at Makkah Al Mukkaramah. Recuperado el 26 de Diciembre de 2014, de Journal of Biology, Agriculture and Healthcare Vol.4, No.9, 2014: http://www.iiste.org/Journals/index.php/JBAH/article/view/12654/12952

21. **EBSCO**, Yusuf Yazgan , Kemal Oncu), Mustafa Kaplan , Alpaslan Tanoglu , Irfan Kucuk , Halil Onur Ozari , Levent Demirturk , Murat Velioglu (2014) A Hepatic Outflow Obstruction (Budd-Chiari Syndrome) Case Due to Multiple Hypercoagulable Status. Recuperado el 12 de octubre del 2015, OLGU SUNUMU / CASE REPORT Gülhane Tıp Derg 2014;56: 110-113 Gülhane Askeri Tıp Akademesi 2014 doi: 10.5455/gulhane.1383. http://web.a.ebscohost.com/ehost/pdfviewer/pdfviewer?sid=ac524a44-cb6e-4ee0-beae-7fbd786aed0d%40sessionmgr4004&vid=1&hid=4112

22. **EBSCO**, Villa Velásquez H, Mantilla Suárez JC (2008) Ecografía Doppler color del sistema venoso portal hepático. Recuperado el 12 de octubre del 2015, MedUNAB, Universidad Atonoma de Bucaramanga. Pags 131-135 http://web.a.ebscohost.com/ehost/pdfviewer/pdfviewer?sid=eef6bbaa-72d5-4c59-8aad-9432e1dfaa81%40sessionmgr4001&vid=1&hid=4112

VII. ANEXOS

Anexo I

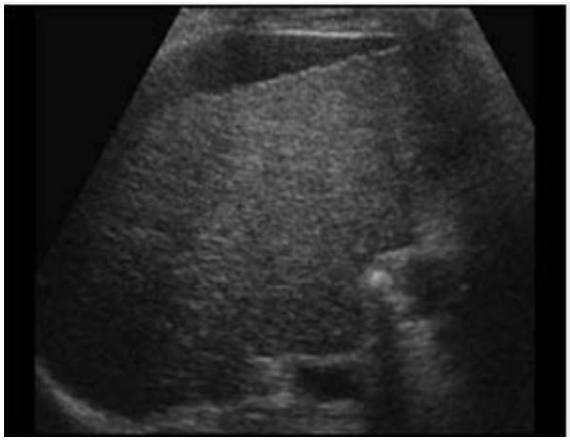

ECOGRAFÍA ABDOMEN SUPERIOR: 27 MARZO DEL 2015

Hígado incrementado de tamaño ecogénico granulado, vesícula biliar no visible. Presencia de abundante liquido ascítico en todo el abdomen y pelvis, donde flotan asas intestinales dificultan exploración.

Anexo II

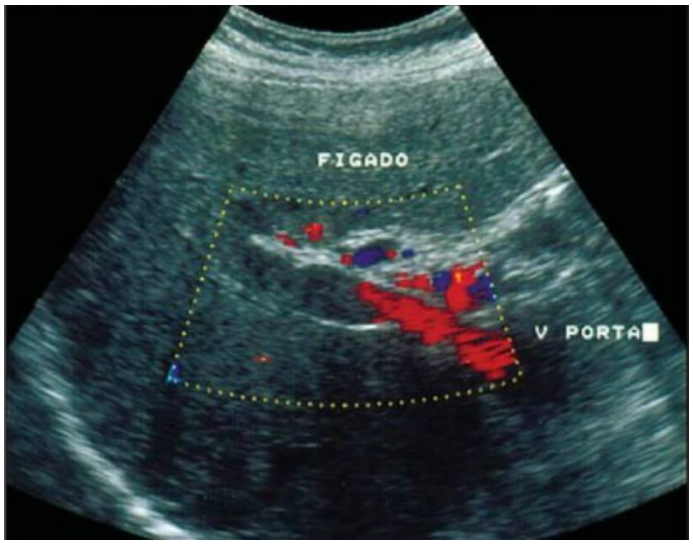

ECOGRAFÍA ABDOMEN SUPERIOR: 1 DE ABRIL 2015

Hígado de aspecto lobulado, tamaño aumentado, ecogenicidad heterogénea, hallazgos compatibles con cirrosis.

Hepatocolédoco de difícil visualización por condición hepática, mide 3,2 mm. VCI disminuida de diámetro, mide 6.5 mm. No se logran identificar venas hepáticas. Se observa vascularidad originaria de vena porta y arteria hepática.

Vesícula biliar contraída, con un volumen de 3, 06 cc .Paredes no valorables, sin embargo impresionan engrosadas.

Presencia de líquido libre en todos los recesos peritoneales, cantidad aproximada 3000 cc

Anexo III

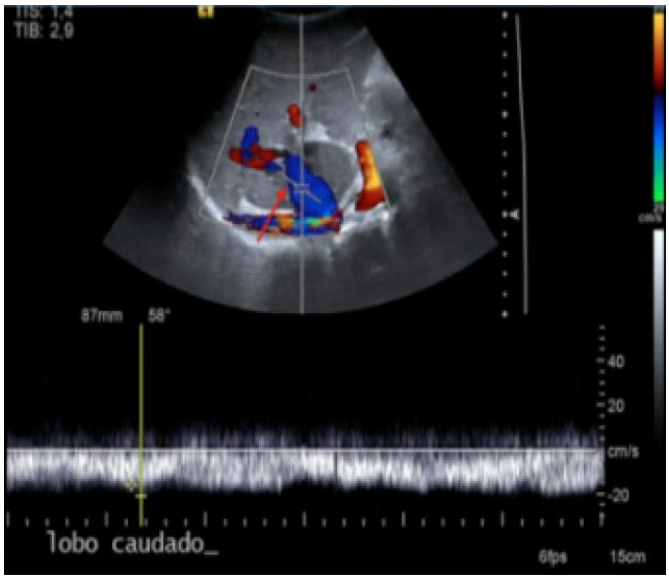

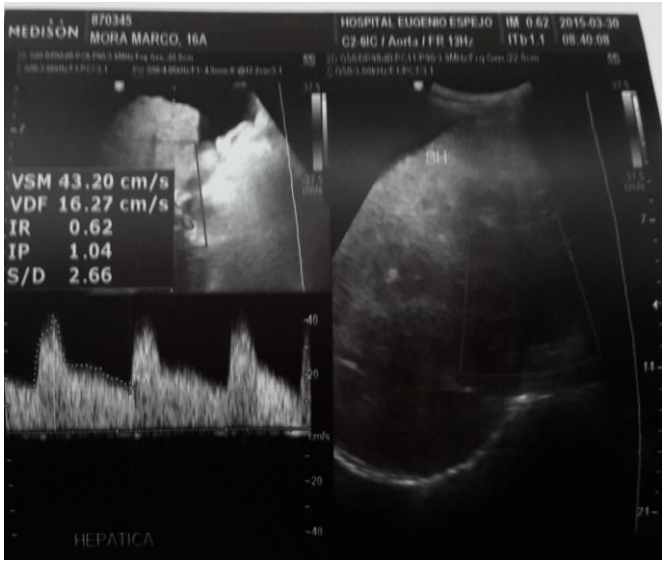

ECOGRAFÍA ABDOMEN SUPERIOR + DOPPLER: 2 DE ABRIL DEL 2015

Hígado discretamente incrementado de tamaño, aspecto lobulado.Vena cava inferior disminuida de diámetro, mide 3.06cm. Al estudio Doppler no se logra observar flujo en venas hepáticas. Vena porta con flujo hepatopeto, pérdida de la fascicidad, presentando un diámetro constante disminuido tanto en inspiración y espiración (8 mmm). Velocidad en la vena porta 30cm/s.

Arteria hepática VPS 40cm/s

Presencia de líquido anecoide visible en todos los recesos peritoneales

Anexo IV

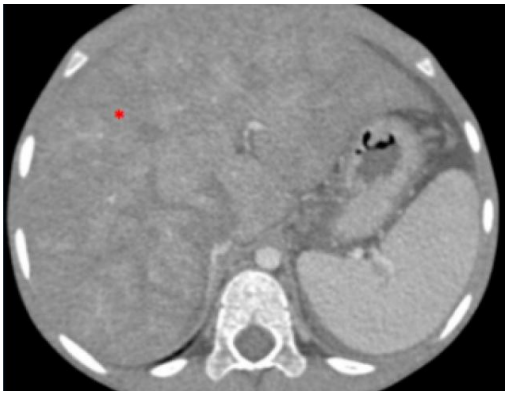

<u>ANGIO TOMOGRAFÍA COMPUTARIZADA DE ABDOMEN (ESPLENO PORTAL) 2 DE ABRIL DEL 2015</u>

Hepatomegalia heterogénea con imágenes confluyentes, hiperdensas en etapas arteriales y portal, que por sus características impresionan como nódulos de regeneración.

Arterias de tronco celiaco mesentérica inferior y renales sin alteraciones. Confluencia espleno portal y vena porta sin signos de trombosis,

Venas hepáticas no visibles. VCI de calibre disminuido a nivel intrahepático. Signos compatibles con trombosis crónica de las venas hepáticas. Bazo mide 123mm de diámetro longitudinal

Redes venosas colaterales a nivel de la curvatura mayor y menor del estómago.
Permeabilización parcial de la vena umbilical