



UNIVERSIDAD TÉCNICA DE AMBATO
FACULTAD DE CIENCIAS DE LA SALUD
CARRERA DE MEDICINA

ANÁLISIS DE CASO CLÍNICO SOBRE:

**“EMBARAZO ECTÓPICO ACCIDENTADO COMPLICADO CON SHOCK
HIPOVOLÉMICO”**

Requisito previo para optar por el título de Médico.

Autora: Calderón Sánchez, Ana Gabriela

Tutor: Dr. Mena Villarroel, Luis Byron.

Ambato-Ecuador

Junio, 2016.

APROBACIÓN DEL TUTOR

En mi calidad de Tutor del Trabajo de Investigación sobre el tema: **“EMBARAZO ECTOPICO ACCIDENTADO COMPLICADO CON SHOCK HIPOVOLEMICO”** de Ana Gabriela Calderón Sánchez estudiante de la Carrera de Medicina, considero que reúne los requisitos y méritos suficientes para ser sometido a la evaluación del jurado examinador designado por el H. Consejo Directivo de la Facultad de Ciencias de la Salud.

Ambato, Mayo 2016.

EL TUTOR

.....
Dr. Mena Villarroel, Luis Byron

AUTORÍA DEL TRABAJO DE GRADO

Los criterios emitidos en el Trabajo de Investigación: “**EMBARAZO ECTÓPICO ACCIDENTADO COMPLICADO CON SHOCK HIPOVOLÉMICO**”, como también los contenidos, ideas, análisis, conclusiones y propuesta son de exclusiva responsabilidad de mi persona, como autora de este trabajo de grado.

Ambato, Mayo 2016.

LA AUTORA

.....
Calderón Sánchez, Ana Gabriela

DERECHOS DE AUTOR

Autorizo a la Universidad Técnica de Ambato, para que haga de este caso clínico o parte del mismo un documento disponible para su lectura, consulta y procesos de investigación.

Cedo los derechos en línea patrimoniales de mi caso clínico con fines de difusión pública: además apruebo la reproducción de ese caso clínico, dentro de las regulaciones de la Universidad, siempre y cuando esta reproducción no suponga una ganancia económica y se realice respetando mis derechos de autor.

Ambato, Mayo 2016.

LA AUTORA

.....
Calderón Sánchez, Ana Gabriela

APROBACIÓN DEL JURADO EXAMINADOR

Los miembros del Tribunal Examinador aprueban el Informe de Investigación, sobre el tema “**EMBARAZO ECTÓPICO ACCIDENTADO COMPLICADO CON SHOCK HIPOVOLÉMICO**” de Ana Gabriela Calderón Sánchez estudiante de la Carrera de Medicina.

Ambato, Junio 2016.

Para con stancia firma.

.....

PRESIDENTE

.....

1er VOCAL

.....

2do VOCAL

DEDICATORIA

¶ Dios, ese ser supremo que ha guiado cada paso de mi vida y me ha dado la sabiduría para culminar esta etapa.

¶ mi madre Margoth, quien ha sido el eje fundamental de mí existir, su fuerza, su amor y su ejemplo siempre me han motivado a ser la mejor, por creer en mí y apoyarme constantemente, todo esto te lo debo a ti.

¶ mi hermano Daniel, que con sus ocurrencias me motivo y me dio la mano cuando sentía que el camino se terminaba.

¶ mis abuelitos Jaime (+) y Anita, los seres más dulces y valientes, quienes siempre creyeron en mí y me ayudaron a que esta maravillosa meta se cumpliera.

¶ mi novio Víctor, quien con su amor incondicional ha sabido guiarme y apoyarme para juntos superarnos y ser los mejores profesionales.

¶ todos mis familiares en especial a mis primos María, Jorge, Michelé, y mi tía Katy, por su respaldo incondicional.

Ana Calderón

AGRADECIMIENTO

Al Dios, ese ser maravilloso que me dio fuerza para terminar esta hermosa profesión y poder impartir mis conocimientos a quienes lo necesitan.

Al mi madre y hermano, por ser el eje fundamental en mi vida, quienes me guían hacia la excelencia, mi gratitud eterna.

Al la persona que siempre creyó en mí, y que desde el cielo sé que estará orgullo de este triunfo, mi abuelito Jaime.

Al la Universidad Técnica de Ambato, a sus autoridades y sus docentes, que con paciencia y sabiduría supieron instruirme para ser una gran profesional.

Al Dr. Byron Mena, por compartir sus conocimientos y sus experiencias, por enseñarme e instruirme hacia la culminación de esta etapa en mi vida.

Ana Calderón

ÍNDICE DE CONTENIDOS

Tabla de contenido

APROBACIÓN DEL TUTOR.....	ii
AUTORÍA DEL TRABAJO DE GRADO	iii
DERECHOS DE AUTOR	iv
APROBACIÓN DEL JURADO EXAMINADOR.....	v
DEDICATORIA	vi
AGRADECIMIENTO	vii
ÍNDICE DE CONTENIDOS	viii
ÍNDICE DE TABLAS	x
RESUMEN.....	xi
SUMMARY	xii
I. INTRODUCCIÓN	- 1 -
II. OBJETIVOS:	- 2 -
III. DESCRIPCIÓN DE LAS FUENTES DE INFORMACIÓN UTILIZADAS..	- 3 -
IV. DESARROLLO	- 4 -
1. DESCRIPCIÓN DEL CASO CLÍNICO.....	- 4 -
• ANAMNESIS.....	- 4 -
• MOTIVO DE CONSULTA:	- 5 -
• ENFERMEDAD ACTUAL:	- 5 -
• EXAMEN FÍSICO:	- 6 -
• VALORACIÓN EN EL SERVICIO DE EMERGENCIA:	- 6 -
• VALORACIÓN DE CIRUGÍA GENERAL:	- 8 -
• VALORACIÓN DE GINECOLOGÍA:.....	- 8 -
• INTERVENCIÓN QUIRÚRGICA:	- 8 -
PROTOCOLO OPERATORIO	- 8 -
CENTRO QUIRÚRGICO:	- 9 -
NOTA POST QUIRÚRGICA.....	- 10 -
• TRANSFERENCIA:	- 10 -
HOSPITAL IESS AMBATO	- 10 -
• VALORACIÓN EN EL SERVICIO DE EMERGENCIA:.....	- 10 -
• VALORACIONES DE TERAPIA INTENSIVA:.....	- 11 -

•	EVOLUCIONES EN MEDICINA INTERNA.....	- 12 -
2.	DESCRIPCIÓN DE LOS FACTORES DE RIESGO:	- 12 -
2.1	FACTORES DE RIESGO BIOLÓGICOS:.....	- 12 -
2.2	FACTORES DE RIESGO AMBIENTALES:.....	- 12 -
2.3	FACTORES DE RIESGO SOCIALES Y ESTILOS DE VIDA:.....	- 13 -
3.	FACTORES EN LOS SISTEMAS DE SALUD:	- 13 -
3.1	OPORTUNIDAD EN LA SOLICITUD DE CONSULTA:.....	- 13 -
3.2	ACCESO A LA ATENCIÓN MÉDICA:	- 13 -
3.3	CARACTERÍSTICAS DE LA ATENCIÓN:.....	- 13 -
3.4	OPORTUNIDADES EN LA REMISIÓN:.....	- 14 -
3.5	TRÁMITES ADMINISTRATIVOS:	- 14 -
4.	IDENTIFICACIÓN DE LOS PUNTOS CRÍTICOS:.....	- 14 -
4.1	RUTA DE USUARIO	- 14 -
DEFINICIÓN.....	- 15 -	
CLASIFICACIÓN	- 15 -	
LOCALIZACIÓN DEL EMBARAZO ECTÓPICO	- 16 -	
ETIOLOGIA	- 16 -	
DIAGNÓSTICO CLÍNICO:	- 19 -	
MÉTODOS DIAGNÓSTICOS:.....	- 20 -	
COMPLICACIONES.....	- 23 -	
TRATAMIENTO:.....	- 25 -	
5.	CARACTERIZACIÓN DE LAS OPORTUNIDADES DE MEJORA:	- 29 -
V.	CONCLUSIONES	- 31 -
VI.	REFERENCIAS BIBLIOGRÁFICAS.....	- 32 -
	CITAS BIBLIOGRÁFICAS – BASE DE DATOS UTA	- 33 -
VII.	ANEXOS	- 34 -
FIGURA 1.	ECOFAST ABDOMINAL.....	- 34 -
FIGURA 2.	LAPARATOMIA EXPLORATORIA	- 34 -
FIGURA 3.	RESTOS CORIALES DE EMBARAZO ECTÓPICO	- 35 -

ÍNDICE DE TABLAS

TABLA 1.....	- 6 -
TABLA 2.....	- 7 -
TABLA 3.....	- 11 -
TABLA 4.....	- 16 -
TABLA 5.....	- 19 -

UNIVERSIDAD TÉCNICA DE AMBATO
FACULTAD DE CIENCIAS DE LA SALUD
CARRERA DE MEDICINA

“EMBARAZO ECTOPICO ACCIDENTADO COMPLICADO CON SHOCK HIPOVOLEMICO”

Autor: Calderón Sánchez, Ana Gabriela

Tutor: Dr. Mena Villarroel, Luis Byron.

Fecha: Mayo 2016.

RESUMEN

Se presenta el caso de una paciente femenina de 27 años de edad que consulta por dolor abdominal de 72 horas de evolución, ingresa a nuestro servicio por un cuadro de posible pancreatitis aguda, se le realiza eco fast que demuestra líquido libre en cavidad abdominal y en la periferie de los anexos y Douglas, se observa útero vacío, e integridad de hígado y bazo, por lo que se considera un probable embarazo ectópico accidentado, realizan BHCG que resulta positivo, en ese momento paciente se encuentra hipotensa, taquicárdica con palidez generalizada, facies álgicas, mucosas orales secas, por lo que realizan laparotomía exploratoria de emergencia con identificación de embarazo ectópico, fijación, sección y ligadura de trompa uterina derecha, paciente persiste hipotensa, taquicárdica por lo que se administra un concentrado de glóbulos rojos además de coloides y cristaloides sin lograr mejorar cifras tensionales por lo que se decide su transferencia a una casa de salud de mayor complejidad donde exista Unidad de Cuidados Intensivos ingresando con el diagnóstico de un embarazo ectópico accidentado con shock hipovolémico.

La presentación de este caso clínico tiene como objetivo identificar factores de riesgo, correlacionar la clínica con los exámenes complementarios necesarios para la identificación de un embarazo ectópico y la aplicación de un tratamiento inmediato que no permita llegar a complicaciones que atenten contra la vida de la paciente.

PALABRAS CLAVES: EMBARAZO ECTÓPICO, SHOCK HIPOVOLÉMICO.

TECHNICAL UNIVERSITY OF AMBATO

FACULTY OF HEALTH SCIENCES

MEDICAL CAREER

**"PREGNANCY ECTOPIC INJURED COMPLICATED WITH
HYPOVOLEMIC SHOCK"**

Author: Calderón Sánchez, Ana Gabriela

Tutor: Dr. Mena Villarroel, Luis Byron.

Date: June 2015.

SUMMARY

The case of a female patient of 27 years who consulted for abdominal pain 72 hours of evolution is presented, enter our service for a box of possible acute pancreatitis, he performs echo fast showing free fluid in the abdominal cavity and the periphery of the annexes and Douglas, empty uterus, and integrity of liver and spleen is observed, which is considered a likely bumpy ectopic pregnancy, performed BHCG that is positive, in that patient time is hypotensive, tachycardic with generalized pallor, Algic facies, dry oral mucosa, so that perform exploratory laparotomy emergency identification of ectopic pregnancy, fixing section and ligation right uterine horn, persists hypotensive patient tachycardic so a red cell concentrate is administered in addition to colloids and crystalloid without achieving better pressure values so transfer is decided at a nursing home more complex where there Intensive Care Unit entering diagnosed with an injured ectopic pregnancy with hypovolemic shock.

The presentation of this case is to identify risk factors, correlating clinical with complementary examinations necessary for the identification of an ectopic pregnancy and the application of immediate treatment that does not allow reaching complications that threaten the life of the patient .

KEYWORDS: ECTOPIC PREGNANCY, HYPOVOLEMIC SHOCK.

I. INTRODUCCIÓN

El embarazo ectópico es una urgencia que amenaza la vida de la mujer, así como su fertilidad. Se define como la implantación del huevo fecundado fuera de la cavidad uterina, puede ser en la trompa, ovario, cavidad abdominal y en sitios anómalos del útero. Se puede localizar a nivel de la tuba uterina en 1-2% de todos los embarazos en el mundo y sigue siendo una de las causas principales de muertes relacionadas con el embarazo en el primer trimestre. ⁽¹⁾

Ésta afección adquiere gran importancia ya que mundialmente hasta el 2004, el embarazo ectópico ha provocado entre el 5 y el 12% de las muertes maternas, lo que constituye un problema no resuelto y así lo destacan la Organización Mundial de la Salud (OMS) y el Fondo de Naciones Unidas para la Infancia (UNICEF). ⁽²⁾

Una de cada 10 mujeres que ingresan con diagnóstico de embarazo ectópico mueren a causa de esta condición. ⁽¹⁾ En el Ecuador, el embarazo ectópico es la cuarta causa de muerte con un resultado de 6,02% según datos publicados por el INEC en el año 2014. ⁽³⁾

Por lo tanto es una patología relevante dentro del ámbito de la medicina y a su vez de la ginecología y obstetricia, al ser un cuadro de difícil diagnóstico que, en muchas ocasiones, se establece tardíamente, presentando las pacientes complicaciones que pueden llevar a la muerte.

II. OBJETIVOS:

Identificar factores de riesgo que predisponen al embarazo ectópico.

Determinar la correlación entre las manifestaciones clínicas y los exámenes complementarios para llegar a un diagnóstico temprano del embarazo ectópico.

Establecer las complicaciones del embarazo ectópico.

Instaurar una propuesta para prevenir la morbi-mortalidad que podría llegar a causar un embarazo ectópico.

III. DESCRIPCIÓN DE LAS FUENTES DE INFORMACIÓN UTILIZADAS

Para poder llevar a cabo dicho caso clínico se recopiló información de múltiples fuentes, de la manera más adecuada y precisa, entre dichas fuentes constan:

- Historia clínica de la paciente, la misma que se revisó en las instalaciones pertenecientes al Hospital IESS Latacunga de donde se recopiló la información de las evoluciones médicas en el Servicio de Observación de Emergencia y de Hospitalización de Ginecología, con su manejo en cuanto al tratamiento y seguimiento con exámenes de laboratorio.
- Se recopiló del sistema informático las evoluciones de la Unidad de Cuidados Intensivos y de Medicina Interna del Hospital IESS Ambato.
- Entrevista a médico particular quien no supo dar la información acerca de la consulta a la que acudió en primera instancia la paciente por no contar con un registro médico.
- Entrevista a paciente y esposo, los mismos que supieron relatar la evolución de dicha enfermedad, mostrándose colaboradores y respondiendo con claridad cada incógnita indagada.

IV. DESARROLLO

1. DESCRIPCIÓN DEL CASO CLÍNICO

- **ANAMNESIS**

- **DATOS DE FILIACIÓN:**

Paciente femenina de 27 años, nacida y residente en Cotopaxi en la parroquia La Matriz, mestiza, casada, primaria completa, ocupación: quehaceres domésticos, católica, grupo sanguíneo: ORh+, tipo de afiliación: seguro genera.

- **APP:** Gastritis aguda diagnosticada hace aproximadamente 1 año sin tratamiento.
- **APF:** Hermano con diagnóstico de Diabetes Mellitus Tipo II
- **AQX:** No refiere.
- **AGO:**

Menarquia: 13 años

Pubarquia: 12 años

Telarquia: 12 años

Ciclos menstruales: regulares por 5 días.

Inicio de vida sexual activa: 16 años

Parejas sexuales: 1

Enfermedades de Transmisión sexual: Hace 1 año presento infección por Clamidia Trachomatis tratada ambulatoriamente por medicación no especificada.

Pap Test: realizado hace 5 años con resultado negativo.

Método de planificación familiar: Mesigyna desde hace 18 meses hasta la actualidad.

Fecha de la Última Menstruación: 21/julio/2015 (no confiable)

G: 4 P: 3 A: 0 HV: 3

Gesta 1: producto nacido vivo de sexo femenino por parto eutócico hace 8 años

Gesta 2: producto nacido vivo de sexo femenino por parto eutócico hace 4 años

Gesta 3: producto nacido vivo de sexo masculino por parto eutócico hace 2 años

Gesta 4: actual

– **ANTECEDENTES NO PATOLÓGICOS - HÁBITOS:**

Alimentación: 3 veces al día.

Micción: 3 – 4 veces al día.

Defecación: 2 veces al día.

Alcohol: No refiere

Tabaco: No refiere

Drogas: No Refiere

– **ANTECEDENTES SOCIOECONÓMICOS:**

Paciente vive en casa propia, de cemento, con su esposo y sus tres hijos. Situación económica: regular

- **MOTIVO DE CONSULTA:** Dolor Abdominal
- **ENFERMEDAD ACTUAL:** Familiar de paciente refiere que desde hace 3 días como fecha real y aparente, sin causa aparente, presenta dolor abdominal difuso de moderada intensidad tipo cólico, acompañado de náusea que llega al vómito por 4 ocasiones de contenido alimentario en moderada cantidad, por lo que acude a médico particular en donde prescriben medicación que no especifica con lo cual cede parcialmente el cuadro, hace 2 horas incrementa el dolor abdominal localizándose en hipogastrio, además refiere que hace una semana presentó sangrado escaso de color achocolatado en poca cantidad, por lo que acude a hospital IESS Latacunga donde es valorada y se decide su ingreso al servicio de Observación de Emergencia.

- **EXAMEN FÍSICO:**

Tabla 1. SIGNOS VITALES AL INGRESO

Frecuencia Cardíaca	100/60
Frecuencia Respiratoria	22
Frecuencia Cardíaca	72
Temperatura	36.5 °C
Saturación de Oxígeno	93%

Paciente consciente, orientada en tiempo espacio y persona, afebril, álgica, deshidratada. Cardiopulmonar: normal. Abdomen: suave, depresible, doloroso a la palpación superficial y profunda a nivel de mesogastrio e hipogastrio, Ruidos hidroaéreos aumentados. Región inguinogenital: no valorado en el servicio de emergencia. Extremidades: Simétricas, no edema, neurovascular distal conservado.

- **VALORACIÓN EN EL SERVICIO DE EMERGENCIA:**

Fecha: 2015/07/28

Paciente que acude con sintomatología antes descrita, por lo que solicitan exámenes complementarios: Biometría Hemática, Química Sanguínea (Glucosa, BUN, Creatinina, Amilasa, Lipasa, AST, ALT, Bilirrubinas, Fosfatasa Alcalina, Gama glutil-transferasa), Uroanálisis mas gota fresca, Coproparasitario más polimorfonucleares; cuya presunción diagnóstica fue: Dolor Abdominal en estudio a descartar pancreatitis.

Tratamiento:

1. NPO
2. CSV
3. Lactato Ringer 400 cc IV STAT y luego 1000cc IV pasar en 8 horas
4. Tramadol 50 mg disuelto en 100 cc de Solución Salina al 0,9% IV STAT

5. Metoclopramida 10 mg IV STAT
6. Omeprazol 40mg IV STAT

Al cabo de aproximadamente 2 horas paciente presenta nistagmus, confusión, relajación de esfínteres con una glicemia capilar de 216mg/dl, refiere persistencia de dolor mesogástrico, presentando palidez generalizada, facies álgicas, mucosas orales secas, FC: 125 lpm, FR: 28 rpm, TA: 60/40 mm/Hg. Los exámenes de laboratorio reportan

Tabla 2. EXAMENES COMPLEMENTARIOS

BIOMETRIA HEMATICA	
LEUCOCITOS	19.20
HEMATOCRITO	36.1
HEMOGLOBINA	12.2
LINFOCITOS	12.9
NEUTROFILOS	81.3
MCV	90
MCH	30.5
PLAQUETAS	386
QUÍMICA SANGUÍNEA	
GLUCOSA	216.90
NITROGENO UREICO (BUN)	27.6
CREATININA	0.93

Consideran cuadro de SIRS con probable pancreatitis más choque distributivo vs hipovolémico. Por las condiciones de la paciente añaden al manejo: Monitoreo continuo, O2 a 2 Litros por minuto por CN, SNG a caída libre, SV, Lactato Ringer 1200 cc IV en bolo STAT, ecografía abdominal, BHCG, Rx de tórax.

Realizan ECO FAST ABDOMINAL el cual reporta importante cantidad de líquido libre en cavidad abdominal. Útero: cavidad endometrial de 6 mm. Cérvix homogéneo.

Líquido libre en la periferie de los anexos y Douglas. ID: Embarazo ectópico accidentado. Por lo cual solicitan: Valoración por Cirugía y por Ginecología

- **VALORACIÓN DE CIRUGÍA GENERAL:**

Pcte con dolor abdominal en mesogastrio e hipogastrio, acompañado de signos y síntomas de descompensación hemodinámica por lo que sospechamos de embarazo ectópico accidentado.

- **VALORACIÓN DE GINECOLOGÍA:**

Paciente refiere dolor abdominal ubicado en un principio en mesogastrio pero que ahora se localiza en hipogastrio, hemodinámicamente inestable con TA: 70/40. FC: 100 lpm. El abdomen se encuentra distendido doloroso a la palpación. Tacto Vaginal: fondo de saco posterior abombado se palpa masa anexial derecha de 4 cm aproximadamente móvil. BETA HCG CUALITATIVA: positiva, por lo tanto llegan a una impresión diagnóstica de Embarazo ectópico derecho accidentado más Shock hipovolémico. Plan: laparotomía exploratoria de emergencia. Tratamiento: 2 paquetes de glóbulos rojos STAT, Lactato Ringer 1000 cc IV en bolo STAT.

- **INTERVENCIÓN QUIRÚRGICA:**

PROTOCOLO OPERATORIO

Diagnóstico pre-quirúrgico: embarazo ectópico accidentado derecho + shock hipovolémico Grado IV.

Diagnóstico post-quirúrgico: Ídem

Cirugía propuesta y realizada: laparotomía exploratoria de emergencia

Anestesia: general

Cirujano: Médico Tratante de Turno

Ayudante: Médico Residente de Turno

Anestesiólogos: Médicos Tratantes de Turno

Diéresis: incisión de pfannenstiel de 10 cm

Exposición: manual e instrumental

Hallazgos:

- Hemoperitoneo aprox 3000 ml
- Trompa uterina derecha rota en tercio medio conteniendo material trofoblástico
- Trompa y ovario izquierdo normal
- Ovario derecho normal

Procedimiento:

Asepsia y antisepsia. Colocación de campos estériles. Diéresis descrita. Divulsión de plano muscular y peritoneo parietal. Succión de hemoperitoneo + extracción de coágulos de cavidad abdominal. Identificación de embarazo ectópico. Fijación, sección y ligadura de trompa uterina derecha con extracción de embarazo ectópico. Control de sangrado. Lavado de cavidad abdominal. Aproximación de plano muscular síntesis de aponeurosis. Síntesis de piel. Síntesis: vicryl o (trompa, aponeurosis)

Complicaciones: paciente presenta shock hipovolémico que no responde adecuadamente a infusión de líquidos cristaloides + coloides + 1 paquete de glóbulos rojos. Paciente inestable hemodinámicamente por lo que se solicita transferencia a unidad de cuidados intensivos.

Histopatológico: se envía trompa uterina derecha

CENTRO QUIRÚRGICO:

Paciente que entra a quirófano obnubilada en estado de shock hipovolémico, hemorrágico, anúrica, palidez cutánea, hipotensa y taquicárdica.

Transoperatorio: hemodinámicamente inestable durante todo el transoperatorio, se reponen 3000 ml de cristaloides y 1500 de haemacel, solo llega al final del acto quirúrgico un paquete de glóbulos rojos. Pérdidas hemáticas aproximado: 3000 ml, volemia estimada 3900-4000 ml.

NOTA POST QUIRÚRGICA.

Bajo anestesia general se realiza laparotomía de emergencia por diagnóstico de embarazo ectópico accidentado derecho + shock hipovolémico grado IV.

1. NPO
2. CSV : TA + FC + FR + SAT O2 cada 15 min y anotar
3. Control de ingesta excreta
4. Sonda vesical permanente
5. Lactato Ringer 1000 cc iv a 150 ml h
6. Pasar 4 paquetes de glóbulos rojos
7. Cefazolina 1 gr IV transquirúrgico y c6h
8. Ketorolaco 30 mg IV c8h
9. Ranitidina 50 mg IV c12h
10. Metoclopramida 10 mg IV c8h
11. Histopatológico
12. Transferencia a unidad de cuidados intensivos
13. Tramitar plasma fresco congelado

• TRANSFERENCIA:

Se deriva a paciente a Hospital IESS de Ambato

HOSPITAL IESS AMBATO

• VALORACIÓN EN EL SERVICIO DE EMERGENCIA:

Paciente de 27 años quien es transferida de Hospital IESS de Latacunga al momento de su ingreso paciente bajo sedo analgesia Ramsay 3 recibiendo oxígeno con apoyo de bolsa manual, hipotensa, hipotérmica, con intubación orotraqueal, más presencia de

vía central subclavia izquierda, con una impresión diagnóstica de choque hipovolémico secundario a embarazo ectópico accidentado. Se inicia tratamiento con dopamina, sedoanalgesia, antibioticoterapia y es acoplada a ventilación mecánica, se pasan 2 paquetes globulares más. Plan: Ingreso a UCI.

- **VALORACIONES DE TERAPIA INTENSIVA:**

Fecha: 29-31/07/2015

Paciente que se encontró acoplada a ventilación mecánica en modo controlado por volumen con parámetros ventilatorios bajos con lo que mantuvo oximetrías de pulso sobre 90, por lo que al tercer día destetan de sedoanalgesia y de ventilación mecánica manteniéndola con oxígeno por bigotera. Por la hipotensión que presentaba se mantuvo con apoyo de inotrópico positivo el mismo que se logra destetar completamente al tercer día, manteniéndose sin inotrópico con tensiones arteriales medias entre 60 y 98 mmHg, frecuencias cardíacas entre 60 y 100 latidos por minuto. A nivel de abdomen suave, depresible, ruidos hidroaéreos presentes, presencia de apósitos secos. Se mantiene con antibioticoterapia con sulbactam 1.5g IV cada 6 horas.

Tabla 3. CONTROL DE EXAMENES COMPLEMENTARIOS

	29-07-2015	30-07-2015
RECuento LEUCOCITARIO (WBC)	11.40	9.80
HEMOGLOBINA (HGB)	5.7	10.8
HEMATOCRITO (HCT)	17.4	31.2
MCV	94	95
MCH	30.8	32.8
RECuento PLAQUETAS	140	126
QUIMICA SANGUÍNEA		
GLUCOSA	116.50	100.80
UREA EN SUERO	23.3	22.3

CREATININA	0.5	0.5
TIEMPOS DE COAGULACION	Normales	
EMO	No infeccioso	

- **EVOLUCIONES EN MEDICINA INTERNA**

Fecha: 01- 06/07/2015

Paciente con evolución favorable, se desteta de oxígeno por bigotera al quinto día de hospitalización manteniendo saturaciones dentro de parámetros normales, se encuentra en buen estado general, hemodinámicamente estable, por lo que se decide alta.

2. DESCRIPCIÓN DE LOS FACTORES DE RIESGO:

2.1 FACTORES DE RIESGO BIOLÓGICOS:

Paciente adulta joven que posee como antecedente patológico gastritis sin tratamiento. Inicio su vida sexual activa a los 16 años. Además refiere usar como método anticonceptivo inyectables mensuales “mesigyna” desde hace 18 meses, tiene multiparidad al ser este el cuarto embarazo con 3 partos eutócicos, presentó infección por Clamidia Trachomatis hace 1 año tratada ambulatoriamente.

2.2 FACTORES DE RIESGO AMBIENTALES:

Paciente vive a cinco minutos de médico particular y a veinte minutos del Hospital IESS Latacunga, razón por la cual al momento de presentar su sintomatología acudió a estos dos puestos de salud.

2.3 FACTORES DE RIESGO SOCIALES Y ESTILOS DE VIDA:

Paciente casada, que vive con sus tres hijos y con su esposo en una casa de cemento propia, no trabaja, se dedica a los quehaceres domésticos, poseen todos los servicios básicos y animales extradomiciliarios.

Niega consumir alcohol, tabaco o drogas.

3. FACTORES EN LOS SISTEMAS DE SALUD:

3.1 OPORTUNIDAD EN LA SOLICITUD DE CONSULTA:

La atención primaria de salud para los pacientes que pertenecen al Hospital IESS Latacunga es de difícil acceso ya que deben acudir directamente al Hospital donde realizan el triaje y les asignan un médico que les atiende con un tiempo mínimo de espera de 2 horas, por esta razón es que en primer lugar la paciente fue a médico particular y al sintomatología persistir y empeorar acudió al Hospital.

3.2 ACCESO A LA ATENCIÓN MÉDICA:

Paciente fue atendida en Unidad primaria de salud por médico particular y en un segundo y tercer nivel como es el Hospital IESS Latacunga e IESS Ambato respectivamente.

3.3 CARACTERÍSTICAS DE LA ATENCIÓN:

La calidad de la atención a la paciente en una primera instancia fue ineficiente porque no tuvo un diagnóstico adecuado de manera inmediata y eso hizo que su estado hemodinámico se comprometiera presentando shock hipovolémico, al realizar los exámenes complementarios identificaron un embarazo ectópico y por lo tanto interconsultaron al servicio de Cirugía y Ginecología quienes inmediatamente confirman el diagnóstico, fue tratado por especialidad de Ginecología de manera eficiente, eficaz y segura con un tratamiento quirúrgico de emergencia, paciente persistió hemodinámicamente inestable, anúrica, obnubilada y necesito de un Tercer Nivel de atención.

3.4 OPORTUNIDADES EN LA REMISIÓN:

La remisión de la paciente con la complicación que presentó con necesidad de una Unidad de Cuidado Intensivos, fue oportuna, eficaz y prioritaria, de tal manera que contó con atención por especialidad inmediata, garantizando así un manejo integral y completo de todas sus patologías.

3.5 TRÁMITES ADMINISTRATIVOS:

Se realizó todos los trámites administrativos correspondientes como la realización de la epicrisis manual, las llamadas telefónicas para transferir a la paciente, y el conseguir la ambulancia para el traslado.

4. IDENTIFICACIÓN DE LOS PUNTOS CRÍTICOS:

4.1 RUTA DE USUARIO

- ✓ Paciente atendida por médico particular sin diagnóstico de referencia y sin conocimiento por parte del mismo médico, de la paciente y familiar de diagnóstico y medicación prescrita.
- ✓ Ingreso por Emergencia al Hospital IESS Latacunga con la sintomatología descrita anteriormente.
- ✓ Incorrecta realización de la Historia Clínica de la paciente especialmente la anamnesis y examen físico tanto con el médico particular que no maneja sistema de registro médico como en el servicio de Emergencia del Hospital que no fue detallado donde se podría haber diagnosticado oportunamente el embarazo ectópico.
- ✓ Gran tiempo entre la solicitud de un examen de gabinete y la realización del mismo con lo que se imposibilita poder dar un diagnóstico oportuno y tratarlo por especialidad.
- ✓ Al prolongarse el tiempo para alcanzar un diagnóstico definitivo de embarazo ectópico en la paciente, ésta presentó complicaciones como es una hemorragia

intrabdominal y consecuencia de ello un shock hipovolémico, por lo que ingresa a quirófano de emergencia para realizarse una laparotomía, persiste la descompensación hemodinámica, se encuentra anúrica, obnubilada, y se decide su traslado a un Hospital de tercer nivel que cuente con Unidad de Cuidados Intensivos.

- ✓ Fue trasladada al hospital IESS Ambato donde reestablecen hemodinámicamente y permanece por 3 días, una vez estabilizada la paciente la trasladan al servicio de Medicina Interna donde es valorada por 5 días más y al observar mejoría clínica deciden el alta.

DEFINICIÓN

De acuerdo a la investigación que se ha realizado se ha conceptualizado al embarazo ectópico como la anidación y desarrollo del óvulo fecundado fuera de la cavidad endometrial. En las últimas 3 décadas su incidencia ha aumentado, ha disminuido su morbimortalidad y es la primera causa de mortalidad en el primer trimestre de embarazo. ⁽⁴⁾

El embarazo ectópico roto es la causa de 10% de todas las muertes maternas. ⁽⁵⁾ Se conceptúa al embarazo ectópico roto o accidentado como a un cuadro clínico de inicio súbito de dolor en hipogastrio o fosas iliacas acompañado de palidez muco-cutánea, hipotensión, lipotimia, shock hipovolémico y taquicardia en mujer con prueba de embarazo positiva y que cumple con criterio de hemorragia obstétrica severa o por lo menos un criterio de disfunción orgánica. ⁽⁶⁾

CLASIFICACIÓN

Según el Componente normativo materno neonatal el embarazo ectópico se clasifica en: ⁽⁷⁾

- Embarazo Ectópico No Accidentado: Gestación ectópica sin rotura y hemodinámicamente materna conservada.

- Embarazo Ectópico Accidentado: Gestación ectópica con rotura, con o sin compromiso hemodinámico materno.

LOCALIZACIÓN DEL EMBARAZO ECTÓPICO

Su localización es tubárica en el 98,3% de los casos, situándose en la región: ampular 70%; ístmica 12%; fímbrica 11,1%; intersticial 1,9%; y extratubárica en el 1,7% de ellos en la corteza ovárica 3,2%; abdomen-superficie peritoneal 1,3%; cérvix-canal cervical 0,15%). ⁽⁴⁾

TABLA 4. LOCALIZACIÓN DEL EMBARAZO ECTÓPICO

Tubárica 98.3%
- Ampular 70%
- Ístmica 12%
- Fímbrica 11.1%
- intersticial 1.9%
Extratubárica 1.7%
- Corteza Ovárica 3.2%
- Abdomen: superficie peritoneal 1.3%
- Cérvix: canal cervical 0.15%

ETIOLOGIA

Según un estudio de casos y controles efectuado en el Hospital Dr. Luís Díaz Soto del Municipio de la Habana del Este, realizado en 132 pacientes, concluyeron que el embarazo ectópico se presentó en mujeres entre 25 y 34 años de edad de manera significativa, lo que coincide en parte con lo planteado por la literatura ⁽⁸⁾. En el estudio realizado en el Hospital Eusebio Hernández, la mayor incidencia de embarazo ectópico estuvo en el grupo de edades de 20 a 29 y representó el 51,5 % de los casos. Esta afección se presenta sobre todo en mujeres jóvenes, momento de incremento de la

actividad sexual y aumento de las probabilidades de infecciones de transmisión sexual.⁽⁹⁾

Según el estudio realizado por Hernández y colaboradores, se encontró que se presenta con mayor frecuencia en mujeres que poseen un trabajo como profesionales o no profesionales en un 87% y en un 13% en mujeres que son amas de casa.⁽⁸⁾

Además, el impacto de la exposición al tabaco en el riesgo embarazo ectópico muestra una correlación dependiente de la dosis, con mayor frecuencia en aquellas mujeres que fuman más de 1 cigarrillo al día durante un mínimo de 6 meses antes del embarazo.⁽¹⁰⁾

Las mujeres con antecedentes de aborto anterior (espontáneo, médico o quirúrgica), embarazo ectópico anterior, EPI anterior, cirugía anexial anterior, apendicectomía anterior son más propensos a tener un embarazo ectópico en comparación con aquellas sin estos factores.⁽¹⁰⁾

El antecedente de enfermedad inflamatoria pélvica y endometriosis, así como la historia de infertilidad y el embarazo ectópico previo fueron factores de riesgo significativos en el embarazo ectópico⁽⁸⁾. La Chlamydia Trachomatis es un agente patógeno importante que produce lesión tubárica y embarazo tubárico subsecuente. Como muchos casos de salpingitis por Chlamydia son indoloros, estos pueden pasar inadvertidos o recibir tratamiento en consulta externa. Se ha cultivado la Chlamydia en 7 a 30 de cada 100 mujeres con embarazo tubárico, con lo cual se demuestra una relación firme entre la infección por Chlamydia y el embarazo tubárico mediante pruebas serológicas de infección por este microorganismo⁽⁸⁾. En una investigación realizada por Howard en Estados Unidos, la endometriosis estuvo presente en el 19,4 % de las pacientes estudiadas por infertilidad y que presentaron embarazo ectópico posterior, probablemente debido a la obstrucción tubárica que produce dicha afección, impidiendo el paso del huevo fecundado a la cavidad uterina.⁽¹¹⁾

El inicio precoz de las relaciones sexuales incrementó la posibilidad del embarazo ectópico en este estudio, el inicio temprano de las relaciones sexuales jugó un importante papel como factor de riesgo; el grupo de pacientes que tuvo las primeras relaciones sexuales antes de los 18 años representó el mayor porcentaje de embarazos ectópicos con 75.8 %. A medida que es menor la edad de inicio de las relaciones sexuales se incrementa la probabilidad de aparición del embarazo ectópico, quizás relacionado con una mayor probabilidad de padecer infecciones de transmisión sexual que dejan secuelas tubéricas de forma permanente. ⁽⁸⁾

Otro factor de riesgo importante, según un estudio longitudinal descriptivo y retrospectivo realizado en el Hospital Ángeles del Pedregal en la ciudad de México DF., con 143 expedientes clínicos de los cuales, en cuanto a métodos anticonceptivos, 72% no los utilizaba al momento del embarazo ectópico. De las usuarias de métodos anticonceptivos el dispositivo intrauterino (9%) y el preservativo (9%) fueron los utilizados con mayor frecuencia. Los hormonales orales se encontraron en 6% de los casos, la oclusión tubaria bilateral en 2% y el parche anticonceptivo, al igual que los hormonales inyectables, en un caso (1%). ⁽¹²⁾

En el caso de la paciente podemos observar que los factores que predisponen a que haya tenido un embarazo ectópico son: su edad, que según los estudios que se han revisado con más frecuencia se observa en paciente de 25 a 35 años, la paciente tiene 29 años por lo que entra en este rango de edad, al igual que en las señoras amas de casa en menor porcentaje frente a aquellas que poseen un trabajo; otros estudios han demostrado que aquellas pacientes que tienen las primeras relaciones sexuales antes de los 18 años han tenido más predisposición a poseer un embarazo ectópico por la alta probabilidad de contraer infecciones de transmisión sexual, en nuestro caso la paciente inicio su vida sexual a los 16 años; además los estudios hacen referencia a la endometritis y a las infecciones de transmisión sexual por Clamidia Trachomatis, como lo presentó hace 1 año la paciente. En los estudios revisados se encontró que las pacientes que son más propensas a tener este tipo de patología, son aquellas que

utilizan como método de planificación familiar los DIU y solo en un caso se relacionó con los anticonceptivos inyectables, como es el caso de esta paciente.

TABLA 5. FACTORES DE RIESGO DE LA PACIENTE

1. Edad
2. Amas de casa
3. Relaciones sexuales antes de los 18 años
4. Infecciones de transmisión sexual
5. Anticonceptivos inyectables

DIAGNÓSTICO CLÍNICO:

Los síntomas de la gestación extrauterina se relacionan con la producción de un hematosálpinx secundario a la erosión trofoblástica de los vasos tubáricos que ocasiona la rotura de la estructura de anidación, con la hemorragia y dolor correspondientes; no obstante, el 40-60% de los casos de EE son asintomáticos por una reabsorción trofoblástica espontánea. La sintomatología más común, además de aquellos que se presentan en una gestación como son: náuseas, vómitos y aumento de la sensibilidad mamaria; son el retraso menstrual, el dolor abdominal que lo por lo general se localiza en hipogastrio y las metrorragias que son consecuencia de la privación en la estimulación hormonal endometrial (dicha estimulación propicia previamente el surgimiento de la decidua); suele ser escasa y de sangre oscura y recurrente; cuando es abundante y roja obliga a plantear el diagnóstico de un posible aborto., en ocasiones esta triada sintomatológica no se presenta completa; otras manifestaciones menos frecuentes son el shock tras una abdominalgia aguda e intensa posiblemente por hemorragia intraperitoneal.⁽⁴⁾

Los síntomas más frecuentes se detectan ante la exploración abdominal: en el 90% de los casos se presenta sensibilidad palpatoria y signos de rebote positivo (principalmente ante un embarazo ectópico roto); las características del dolor

abdominal dependen del momento evolutivo: 1) en las fases iniciales predomina en la parte inferolateral y es no intenso; 2) en la progresión gestacional hacia la rotura tubárica se hace más intenso, y 3) cuando dicha rotura está presente, el dolor correspondiente es agudo, severo por la irritación peritoneal secundaria al hemoperitoneo. ⁽⁴⁾

Puede manifestarse con palidez cutáneo – mucosa, cifras de tensión arterial inferiores de 100/60 mmHg o hipotensión; a la palpación reacción peritoneal a la descompresión brusca del abdomen, masa anexial palpable, aumento de tamaño del útero. Al tacto vaginal dolor a la movilización del cuello, sensibilidad y masa anexial debida al quiste del cuerpo lúteo presente en el lado contralateral al del ectópico, fondo de saco de Douglas doloroso en ausencia de defensa abdominal. ⁽⁹⁾⁽⁴⁾

Como podemos observar de entre estas manifestaciones clínicas revisados en los estudios la paciente presentó algunos de ellos como son: dolor abdominal difuso de moderada intensidad tipo cólico, acompañado de náusea que llegan al vómito; el dolor abdominal se incrementó y se localizó en hipogastrio, durante una semana presentó sangrado achocolatado; en el examen físico se pudo evidenciar palidez generalizada, algidez, el abdomen se encontró distendido doloroso a la palpación, tacto vaginal: fondo de saco posterior abombado con masa anexial derecha de 4 cm aproximadamente.

MÉTODOS DIAGNÓSTICOS:

EXAMENES DE LABORATORIO:

El único biomarcador utilizado de forma rutinaria en la práctica clínica es gonadotropina coriónica humana (BhCG), ayuda en el diagnóstico en combinación con el uso de ultrasonido. Es una glucoproteína producida por el sincitiotrofoblasto placentario. Su función más conocida es el mantenimiento del cuerpo lúteo. Sus

valores séricos habitualmente se elevan de forma progresiva hasta alcanzar un pico máximo a los 60-80 días de gestación. ⁽¹³⁾

Los valores séricos de progesterona son útiles y complementarios a los de BhCG en la valoración del EE, pues cuando son mayores de 25 ng/ml se relacionan con la presencia de un embarazo intrauterino en el 97,5% de los casos, y si son menores de 1,5-5 ng/ml, son indicativos de una gestación no viable, sea cual sea su ubicación. ⁽¹³⁾

La prueba de embarazo: Mide el nivel de BhCG. Un resultado negativo no excluye un embarazo ectópico. El embarazo ectópico no produce tanto gonadotropina coriónica humana tanto como embarazo intrauterino. Una prueba de embarazo sólo es valiosa si es positivo. ⁽¹⁴⁾

Estimación de hemoglobina: se realiza este examen para determinar si existe una caída en el nivel de hemoglobina, se lo puede observar en el embarazo ectópico roto o con fugas, cabe recalcar que el nivel de hemoglobina en un embarazo ectópico no roto no puede dar una pista sobre la condición. ⁽¹⁴⁾

La creatina quinasa (CK) se ha estudiado ampliamente, y es a menudo elevado estadísticamente en los embarazos ectópicos, especialmente si se rompió dado que el trofoblasto generalmente invade la capa muscular y los vasos sanguíneos maternos son erosionados, permitiendo que los productos de las células musculares, como la CK entren a la circulación. ⁽¹³⁾

En contraste con la implantación en el endometrio bien vascularizado, la implantación de trompas puede implicar otros factores que son inducidos en condiciones de hipoxia y factor de crecimiento endotelial vascular (VEGF), un marcador de la angiogénesis, que también se ha examinado. Hay un aumento de la expresión de VEGF y su receptor en el sitio de implantación de un embarazo ectópico, lo que sugiere que puede estar

implicada en la implantación del embarazo en la trompa de Falopio⁽¹³⁾. Según estudios los valores séricos de VEGF se incrementaron significativamente en el EE documentado, describiendo valores séricos en mujeres con EE de 227.2 pg/ml, mientras que en mujeres con embarazo intrauterino normal fueron de 107.2 pg/ml, y se llegó a la conclusión que las concentraciones séricas de VEGF podrían ser un marcador útil para embarazo ectópico, sugiriendo 174 pg/ml como valor corte para el diagnóstico de EE. Por otro lado, algunos grupos han encontrado resultados en conflicto sobre si la medición del VEGF sérico podría ser utilizada para la diferenciación del EE.⁽¹⁵⁾

ULTRASONOGRAFÍA

La ecografía abdominal puede permitir observar el saco gestacional intraútero a partir de la quinta semana de gestación, y una semana después de esta, el polo embrionario y la actividad cardíaca; también posibilita dicha técnica de imagen determinar la existencia o no de líquido en el fondo del saco de Douglas por una gestación ectópica accidentada; si no se apreciase un embrión intrauterino y los niveles de B-hCG fuesen mayores de 6.500 mUI/ml estaríamos ante un caso con alta sospecha de ser un embarazo ectópico. La ecografía transvaginal supone un gran avance en el diagnóstico de la gestación extrauterina, al cual se puede llegar con seguridad cuando se observa una masa anexial que contiene un saco ovular típico con trofoblasto envolvente y con un embrión que muestra latidos cardíacos, lo cual sucede en el 20% de los casos; dada la escasa frecuencia de hallazgos de certeza, son útiles los signos ecográficos indirectos: 1) ausencia del saco gestacional en el endometrio (aunque su presencia intrauterina no descarta totalmente un EE, principalmente en los casos de reproducción asistida); 2) la imagen más frecuente es una masa anexial próxima al ovario, anexa al ligamento ancho y por fuera del contorno lateral del útero, visualizada en el 89% de los casos; 3) el anillo tubárico (el segundo dato más frecuente), consistente en un anillo hiperecoico rodeando la masa anexial, y 5) el patrón trilaminar, muy específico de gestación ectópica, basado en el menor grosor endometrial. En un 26% de los casos los EE muestran una ecografía transvaginal normal.⁽⁴⁾

Se puede aplicar la ecografía Doppler en el complejo anexial en el que podemos observar un patrón vascular incrementado y de tipo periférico, con el característico ‘anillo de fuego’, que es una imagen muy característica de esta patología. Sin embargo, un cuerpo lúteo nos puede presentar igualmente una estructura compleja altamente vascularizada, con flujo periférico que puede simular un ‘anillo de fuego’ y ser confundida con un EE, y es allí donde el estudio de la onda de velocidad de flujo (OVF) nos permite la diferenciación. El anillo trofoblástico de un EE presenta una velocidad alta (PVS de 23 cm/s) y una resistencia baja (IR: 0,15-0,6), mientras que el cuerpo lúteo gestacional tiene baja velocidad (PVS de 15 cm/s) y resistencia baja (IR: 0.39-0.7); ello nos permite llegar a tener una tasa de detección para EE con una sensibilidad de 98%, con valor predictivo positivo (VPP) de 95% y un valor predictivo negativo (VPN) de 97%. ⁽⁵⁾

En nuestra paciente se obtuvieron exámenes complementarios como son la BhCG cualitativa o también conocida como prueba de embarazo positiva, la biometría hemática se observó la disminución del hematocrito y la hemoglobina 17.4 y 5.7 respectivamente; se le realizó una ecografía abdominal la cual reporto importante cantidad de líquido libre en cavidad abdominal, útero: cavidad endometrial de 6 mm, cérvix homogéneo, líquido libre en la periferie de los anexos y Douglas con un diagnóstico de embarazo ectópico accidentado. No se realizaron el resto de exámenes antes mencionados por la falta de éstos reactivos en el Hospital como son la BhCG cuantitativa, la cuantificación de progesterona, creatina quinasa, y el factor de crecimiento endotelial vascular que son los más utilizados. Con respecto a la ecografía las más recomendada es la ecografía transvaginal por la ayuda diagnóstica que esta proporciona, y la ecografía Doppler que se utiliza con más frecuencia para determinar un diagnóstico diferencial del embarazo ectópico.

COMPLICACIONES

Las complicaciones que puede ocasionar es la ruptura de las trompas de Falopio, lo que puede dar lugar a la creación de hemorragias en la cavidad abdominal, así como choques, colapsos circulatorios, anuria que puede llegar a inducir una insuficiencia

renal aguda, y en sí provocar falla multiorgánica que comprometen la vida de las pacientes.

El choque hemorrágico se define como la anormalidad del sistema circulatorio que provoca una perfusión y oxigenación tisular inadecuada. Se clasifica en cuatro clases que evalúan la gravedad del shock según la escala modificada del original establecido por el Advanced Trauma Life Support o ATLS.⁽¹⁶⁾

Tabla 5. CLASIFICACIÓN DEL SHOCK HEMORRÁGICO

	Clase I (Leve)	Clase II (Moderada)	Clase III (Grave)	Clase IV (Masiva)
Pérdida de sangre (mL)	Hasta 750	750 - 1,500	1,500 - 2,000	>2,000
Pérdida de volumen circulante (%)	15	15-30	30-40	>40
FC (lpm)	<100	>100	>120	>40
TAS (mmHg)	Normal	Normal	Disminuida	Disminuida
Tensión de pulso o tensión diferencial = TQAS = TAD (mmHg)	Normal	Disminuida	Disminuida	Disminuida
Relleno capilar	Normal	Lento	Lento	Lento
FR (rmp)	14-20	20-30	30-40	>40
Gasto urinario (mL/h)	>30	20-30	5-15	Despreciable
Estado mental	Ligera ansiedad	Mediana ansiedad	Confusión	Letargia
Reemplazo de líquidos (regla 3.1)	Cristaloides	Cristaloides	Cristaloide + sangre	Cristaloides + sangre

Paciente presentó una hemorragia intrabdominal por presentar embarazo ectópico accidentado que no fue diagnosticado a tiempo, se descompensó en el servicio de

emergencia presentado hipotensión, taquipnea, bradicardia, confusión, por lo que se realiza laparotomía de emergencia, durante el transoperatorio y en recuperación la paciente estuvo hemodinámicamente inestable, anúrica, obnubilada y presentó además shock hipovolémico clase IV con una pérdida aproximada de sangre de 3000 ml.

TRATAMIENTO:

MANEJO EXPECTANTE

El manejo expectante se puede aplicar en un subconjunto seleccionado de pacientes con embarazo ectópico. Los estudios que evaluaron la conducta expectante del EE se basan principalmente en el concepto de regresión del trofoblasto; según la más reciente directriz del Colegio Americano de Obstetras y Ginecólogos puede haber lugar para la conducta expectante cuando la β -hCG está en niveles <200 mUI/ml y disminuye aún más en las siguientes fases. Se debe ofrecer solo cuando la β -hCG se mantiene en niveles no diagnósticos por ecografía transvaginal y continúa disminuyendo progresivamente. La ruptura tubárica se ha producido con niveles de β -hCG bajos o decrecientes, sin embargo, casi todos los EE se resuelven espontáneamente cuando el nivel de β -hCG alcanza las 15 mUI/ml. ⁽¹⁵⁾

MANEJO MÉDICO

El uso del metotrexato (MTX) es un tratamiento seguro y eficaz para el embarazo ectópico. MTX evita la anestesia y es más simple, menos invasiva y menos costosa que la cirugía. MTX es un antagonista del ácido fólico que inhibe la síntesis de ADN y ARN mediante la inactivación de la dihidrofolato reductasa, los tejidos de proliferación rápida, como las células trofoblásticas son particularmente vulnerables a sus acciones. MTX tiene una vida media de 8-15 horas. ⁽¹⁷⁾

Las mujeres con EP que tienen síntomas mínimos y un bajo nivel de hCG deben ser considerados para el tratamiento médico. Tratamiento con MTX puede ser considerado para aquellos cuya BhCG inicial es inferior a 1.500 UI/l con una masa anexial menor de 35 mm con ningún latido del corazón visible. ⁽¹⁸⁾

Una candidata para el tratamiento médico con MTX debe ser hemodinámicamente estable sin evidencia de hemorragia intra-abdominal aguda y sin referencia de dolor grave o persistente. ⁽¹⁷⁾

Las contraindicaciones son:

- Discrasias sanguíneas preexistente, tales como hipoplasia de la médula ósea, leucopenia, trombocitopenia o anemia significativa, Infecciones graves, agudos o crónicos tales como la tuberculosis, el VIH u otros síndromes de inmunodeficiencia, enfermedad de úlcera gastrointestinal activa, lactancia materna, vacunación concurrente con vacunas vivas. ⁽¹⁷⁾

El protocolo de dosis única MTX fue desarrollado para reducir la incidencia de efectos secundarios, eliminar la necesidad de rescate con ácido fólico y aumentar la comodidad de la administración. El MTX dosis única ha demostrado tener éxito en el tratamiento de embarazo ectópico. El régimen implica una única administración de MTX mediante inyección intramuscular con la monitorización de los niveles de hCG en el día 4 y día 7. La dosis de MTX puede ser calcular en cualquiera de dos maneras. El primer método se basa en un cálculo de peso corporal de 1 mg / kg. El segundo método se basa en la superficie corporal. Por favor, véase el Apéndice 2 para los cálculos. Todos los cálculos deben ser verificados por duplicado por dos personas antes de la administración. Si la dosis calculada es superior a 100 mg, por favor, vuelva a verificar la dosis cuidadosamente. Cuando MTX no está disponible en las salas fuera de hora, y la farmacia está cerrada, deben hacerse provisiones para asegurar que no hay ningún retraso en la obtención de MTX en la dosis apropiada para el paciente. Prepacks se pueden hacer hasta que contienen 2 x viales de MTX, prospecto para el paciente y la prescripción y administración de la información. ⁽¹⁷⁾

Si hay menos de la disminución prevista de 15% en hCG, la dosis de MTX se puede repetir. Medir la hCG en intervalos semanales hasta que se alcancen niveles que no están embarazadas. Al menos 15% de las mujeres tratadas médicamente requiere una

segunda dosis de MTX. La cirugía está indicada para el fracaso de la reducción médica satisfactoria en el nivel de hCG. ⁽¹⁷⁾

La cirugía debe ser realizada por sospecha de rotura tubárica, que puede ocurrir en aproximadamente el 7% de las mujeres. Es importante advertir a las mujeres que reciben MTX que debe esperar al menos tres meses antes de intentar quedar embarazada de nuevo. ⁽¹⁷⁾

MANEJO QUIRURGICO

La cirugía es preferible si el nivel de BhCG es > 1.500 UI/L o si hay un embarazo ectópico con saco visible y actividad cardíaca fetal o si hay una masa de más de 35 mm. ⁽¹⁸⁾ En los casos apropiados la cirugía proporciona una rápida confirmación del diagnóstico con el menor tiempo de resolución del embarazo ectópico evitando así el seguimiento prolongado. ⁽¹⁷⁾

Se prefiere un enfoque laparoscópico para el tratamiento quirúrgico del embarazo ectópico. Una mujer con inestabilidad hemodinámica por hemorragia intraperitoneal debe ser tratada por el método quirúrgico más conveniente para obtener la hemostasia rápida. Sin evidencia de un enfoque abierto o laparoscópico para una mujer en estado de shock, la laparotomía tradicionalmente se ha visto favorecida. Una evidencia más reciente sugiere que el tratamiento laparoscópico es seguro y efectivo para personal adecuadamente formado y experimentado. ⁽¹⁷⁾

Salpingectomía se recomienda para el embarazo ectópico recurrente en la misma trompa de Falopio, cuando existen grandes daños en el tubo involucrado, en la hemorragia no controlada o para las mujeres con paridad satisfecha. ⁽¹⁷⁾

Salpingostomía se prefiere en aquellas mujeres que no tienen un tubo contralateral sano ⁽¹⁷⁾. Las condiciones para dicha cirugía conservadora de la gestación ectópica son:

integridad tubárica (o una rotura mínima), estabilidad hemodinámica, localización ístmica o ampular, presentar un embarazo ectópico de un tamaño menor de 5 cm, y presencia en la embarazada de deseos de conservar la capacidad reproductiva; dicha técnica quirúrgica consiste en la realización de una incisión lineal en el borde tubárico antimesentérico, seguida de la aspiración y eliminación de la GE, sin solerse practicar la sutura de dicha incisión. Tras la salpingostomía son necesarios los controles semanales de BhCG hasta que sus valores se negativicen, pues si se estabilizasen o ascendiesen habría de ser suplementada dicha cirugía con la administración de MTX vía IM, pues el trofoblasto que aún persista sigue proliferando; esta técnica quirúrgica previa también denominada salpingostomía lineal conlleva que las trompas queden permeables en el 65-100% de los casos, y que en un 16% de ellos surja un posterior embarazo. ⁽⁴⁾

La elección de salpingectomía o salpingotomía debe tener en cuenta tanto la situación clínica y la preferencia de la mujer. ⁽¹⁷⁾

En la paciente no se pudo aplicar un tratamiento expectante, ni tampoco el denominado tratamiento médico por la falta de un diagnóstico inmediato y la descompensación que ella tuvo, por lo tanto y dadas las condiciones de la paciente se realizó una laparotomía exploratoria de emergencia en donde hallaron: Hemoperitoneo aproximadamente de 3000 ml, trompa uterina derecha rota en tercio medio con conteniendo material trofoblástico por lo cual realizaron fijación, sección y ligadura de trompa uterina derecha con extracción de embarazo ectópico, trompa y ovario izquierdo normal, ovario derecho normal. Paciente que se encontró descompensada desde el ingreso al quirófano, durante la cirugía y después de ésta, por lo tanto se decidió transferencia a un tercer nivel de atención por la falta de una Unidad de Cuidados Intensivos en el hospital IESS Latacunga, la paciente fue trasladada al hospital IESS Ambato donde la estabilizaron y le dieron el tratamiento necesario para que la paciente se recupere después de 9 días fue dada de alta en buenas condiciones.

5. CARACTERIZACIÓN DE LAS OPORTUNIDADES DE MEJORA:

Oportunidades de mejora	Acciones de mejora	Fecha Cumplimiento	Responsable	Forma de acompañamiento
Elaboración de Historias clínicas detalladas	Creación de plantillas para la realización de HCL que abarquen todo la información necesaria para llegar a los diagnósticos	Corto plazo	Dirección Médica y de sistemas	Jefes de servicio
Mayor accesibilidad a atención primaria de salud en el Hospital IESS Ltga	Aumentar personal médico	6 meses	IESS	Personal administrativo de IESS
Interconsultas oportunas al paciente	Identificar factores de riesgo para una adecuada referencia a especialidad.	Corto plazo	Equipo médico	Médicos de atención primaria. Médicos especialistas
Educación sobre las ETS y los métodos de planificación	Charlas de educación a todos los pacientes que	Mensualmente	IESS Ltga.	Personal del IESS

familiar adecuados para la edad en manera de prevención de los EE	acudan a consulta externa			
Reducción en el tiempo de dar a conocer los resultados de los exámenes complementa rios	Incrementar y capacitar a personal para la realización de los exámenes de manera eficiente y eficaz.	3 meses	Jefe de Servicio de Laboratorio del Hospital IESS Ltga.	Personal que labora en el Servicio de Laboratorio del Hospital IESS Ltga.

V. CONCLUSIONES

- ✓ Mediante la investigación realizada concluimos que los factores de riesgo que predispusieron a la paciente a adquirir un embarazo ectópico fueron: la edad, tener las primeras relaciones sexuales antes de los 18 años de edad, la infecciones de transmisión sexual por Clamidia Trachomatis, y el utilizar anticonceptivos inyectables.
- ✓ La incorrecta realización de la historia clínica y el tiempo inapropiado de espera de los exámenes complementarios como la BhCG y la ecografía abdominal llevaron a que haya un diagnóstico tardío del embarazo ectópico.
- ✓ El manejo del caso no fue llevado de una manera apropiada por lo cual la paciente presento un shock hipovolémico, anuria, obnubilación como complicación lo que atento con su vida.
- ✓ Se puede prevenir la morbi-mortalidad que conlleva un embarazo ectópico en las mujeres con una correcta realización de la historia clínica, con el pedido oportuno de exámenes complementarios tanto de laboratorio como ecográficos, de manera eficaz y con el tratamiento adecuado que las pacientes lo requieran.
- ✓ Además mediante charlas mensuales dirigidas hacia las pacientes que acuden al servicio de consulta externa de ginecología, identificando los factores de riesgo más frecuentes como las enfermedades de transmisión sexual o el uso inadecuado de los anticonceptivos, que predisponen a presentar una gestación extrauterina.

VI. REFERENCIAS BIBLIOGRÁFICAS

- Chirino P, Sarmiento Á, González , Cabrera , Soto. Embarazo ectópico abdominal. Revista Cubana de Obstetricia y Ginecología. 2015 Noviembre 17; 30. (2)
- Ectopic pregnancy and miscarriage: diagnosis and initial management. National Institute for Health and Care Excellence. 2012. (18)
- Gannon y Colaboradores. THE DIAGNOSIS AND MANAGEMENT OF ECTOPIC PREGNANCY. Institute of Obstetricians and Gynaecologists. 2014. (17)
- Granados J, Cortés L, Muñoz O, Ortiz S. Embarazo ectópico roto resuelto por laparoscopia diagnóstica sin datos de abdomen agudo. Reporte de un caso. Medigraphic. 2012 Marzo;; p. 1- 4. (1)
- Guerrero E, Rivas R, Martínez I. Algunos aspectos demográficos asociados con el embarazo ectópico. Ginecología y Obstetricia de México. 2014. (12)
- Guzmán A. Avances en las aplicaciones de la velocimetría Doppler en ginecología. Revista Peruana de Ginecología y Obstetricia. 2011. (5)
- Hernández J, Valdés M, Torres A. Risk Factors Associated with Ectopic Pregnancy. Medisur. 2014. (8)
- Howard F. Surgical Treatment of Endometriosis. Obstetrics and Gynecology Clinics of North America. 2011. (11)
- Kamrava. Ectopic Pregnancy - Modern Diagnosis and Management. INTECH. 2011. (14)
- Li C, Meng CX, Zhao WH, Lu HQ, Shi W, Zhang J. Risk factors for ectopic pregnancy in women with planned pregnancy: a case–control study. European Journal of Obstetrics & Gynecology and Reproductive Biology. 2015. (10)
- López L, Bergal M, Lopez O. El embarazo ectópico: su interés actual en Atención Primaria de Salud. Semergen. 2014 febrero 14. (4)
- Mejía L. Fisiopatología choque hemorrágico. Revista Mexicana de Anestesiología. 2014. (16)
- Ministerio de Salud Publica. Componente Normativo Fetal. Conasa. 2012. (7)
- Ospina M, Martínez M, Pacheco O, Quijada H. Morbilidad Materna Extrema. Protocolo de Vigilancia en Salud Pública. 2016. (6)

- Rana P, Kazmi I, Singh R, Afzal M, Al-Abbasi FA, Aseeri A, et al. Ectopic pregnancy: a review. 2013. (15)
- Rausch M, Barnhart K. SERUM BIOMARKERS FOR DETECTING ECTOPIC PREGNANCY. NIH Public Access. 2012. (13)
- Rodríguez Y, Altunaga M. Factores epidemiológicos en el embarazo ectópico. Revista Cubana de Obstetricia y Ginecología. 2011. (9)
- Usiña J. Anuario de estadísticas vitales nacimientos y defunciones 2014. INEC. 2014;; p. 586. (3)

CITAS BIBLIOGRÁFICAS – BASE DE DATOS UTA

- Ali A, Abdallah. Diagnosis of Ruptured Ectopic Pregnancy is still a Challenge in Eastern Sudan. Proquest. 2011 Dec 15; p. 3.
- Bekima M, Overton C. Diagnosis and treatment of ectopic pregnancy. Proquest. 2013 Mar 4.
- McQueen A. Ectopic pregnancy: risk factors, diagnostic procedures and treatment. Proquest. 2011 May 18; p. 10.
- Noell D, Delke I, Hill W. Ectopic Pregnancy Mortality - Florida, 2009-2010. Proquest. 2012 Feb; p. 4.
- Restrepo G. Endometriosis e infertilidad. Proquest. 2011 Mar 25; p. 12.

VII. ANEXOS

FIGURA 1. ECOFAST ABDOMINAL

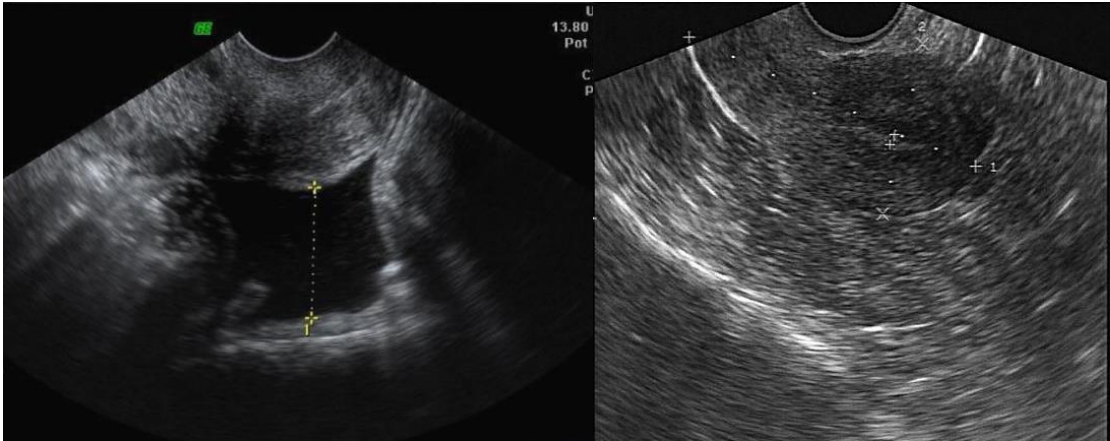


FIGURA 2. LAPARATOMIA EXPLORATORIA

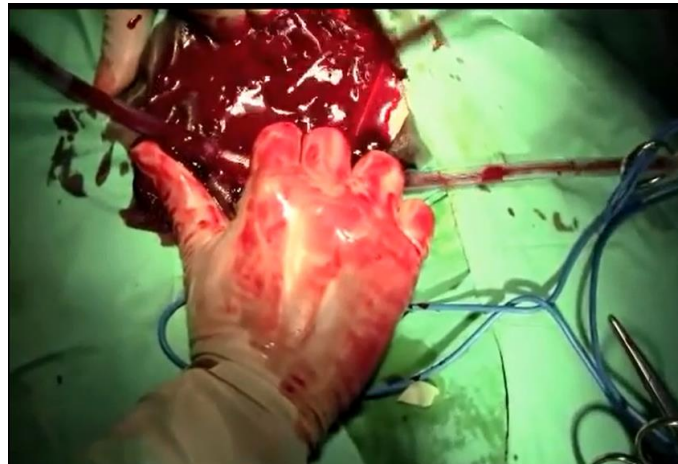


FIGURA 3. RESTOS CORIALES DE EMBARAZO ECTÓPICO

