



**UNIVERSIDAD TÉCNICA DE AMBATO
FACULTAD DE CIENCIAS DE LA SALUD
CARRERA DE MEDICINA**

INFORME DE INVESTIGACIÓN SOBRE:

**“OBSTRUCCIÓN INTESTINAL POR ÁSCARIS LUMBRICOIDES EN
PACIENTES PEDIÁTRICOS, REVISIÓN DE DOS CASOS CLÍNICOS”.**

Requisito previo para optar por el Título de Médico:

Autora: Sucuzhañay Once Adriana Marianela

Tutor: Dr. Cadena, Juan Carlos

Ambato – Ecuador

Noviembre 2022

APROBACIÓN TUTOR

En calidad de tutor del trabajo de investigación sobre el tema: **“OBSTRUCCIÓN INTESTINAL POR ÁSCARIS LUMBRICOIDES EN PACIENTES PEDIÁTRICOS, REVISIÓN DE DOS CASOS CLÍNICOS”**, de Sucuzhañay Once Adriana Marianela, estudiante de la Carrera de Medicina, considero que reúne los requisitos y méritos suficientes para el presente trabajo ser sometido a la evaluación del jurado examinador, designados por el Honorable Consejo de la Facultad de Ciencias de la Salud.

Ambato, Noviembre 2022

EL TUTOR

.....
Dr. Esp. Cadena, Juan Carlos

AUTORÍA DEL TRABAJO DE TITULACIÓN

Los criterios emitidos en el presente trabajo de investigación: “**OBSTRUCCIÓN INTESTINAL POR ÁSCARIS LUMBRICOIDES EN PACIENTES PEDIÁTRICOS, REVISIÓN DE DOS CASOS CLÍNICOS**”. Como también los contenidos, ideas, análisis y conclusiones son de responsabilidad de mi persona, como autora de este trabajo de titulación.

Ambato, Noviembre 2022

LA AUTORA

Suczhañay Once, Adriana Marianela

DERECHOS DE AUTOR

Autorizo a la Universidad Técnica de Ambato para que haga de este proyecto de investigación o parte de él, un documento disponible para su lectura consulta y procesos de investigación. Cedo los Derechos en línea patrimoniales de mi proyecto de investigación, con fines de difusión pública, además apruebo la reproducción de Proyecto de Investigación, dentro de las regulaciones de la Universidad, siempre y cuando esta producción no suponga una ganancia económica y se realice respetando mis derechos de autora.

Ambato, Noviembre 2022

LA AUTORA

Suczhañay Once, Adriana Marianela

APROBACIÓN DEL TRIBUNAL DE GRADO

Los miembros del Tribunal de Grado aprueban el Informe del Trabajo de titulación, sobre el tema: “**OBSTRUCCIÓN INTESTINAL POR ÁSCARIS LUMBRICOIDES EN PACIENTES PEDIÁTRICOS, REVISIÓN DE DOS CASOS CLÍNICOS**” de Sucuzhañay Once Adriana Marianela, estudiante de la Carrera de Medicina.

Ambato, Noviembre 2022

Para su constancia firman

.....
PRESIDENTA

.....
1er Vocal

.....
2do Vocal

DEDICATORIA

A mis padres por ser los forjadores y protectores en todo momento de mis sueños y proyectos, por ser mi motivación en momentos de dificultad y principalmente por ser ejemplo de superación, de honestidad y sacrificio.

A mis tutores y docentes quienes han compartido su tiempo, sus experiencias e impartido su conocimiento para hacer de mí y de mis compañeros excelentes profesionales, con valores y calidad humana.

A mis amigos y compañeros de estudio por hacer de este recorrido más grato y agradable, por su compañía y apoyo mutuo en tiempos difíciles.

Finalmente, dedico este trabajo a todo aquel que se encuentre interesado en instruirse sobre el tema, este proyecto es realizado con la intención de ser fuente de aprendizaje e investigación y como aporte al desarrollo en el saber académico y científico.

Adriana Marianela Sucuzhañay Once

AGRADECIMIENTO

A mis padres por ser el principal e incondicional apoyo durante toda mi vida, gracias por sus palabras de motivación y sus asertivos consejos cuando fueron necesarios.

A la Universidad Técnica de Ambato, por la oportunidad de formarme como profesional durante todos estos años, por ser el lugar de saber infinito, de amistades sinceras y excelentes profesionales al servicio de toda la comunidad estudiantil.

A mis docentes y tutores por su ayuda y entrega, en especial al Dr. Esp. Juan Carlos Cadena por ser parte fundamental para llevar adelante el presente trabajo, gracias por su tiempo y conocimiento durante todo el proceso.

Al Hospital General Latacunga, a los familiares, pacientes y todas personas que han apoyado con información y recomendaciones para que este proyecto sea posible.

Adriana Marianela Sucuzhañay Once

ÍNDICE DE CONTENIDOS

APROBACIÓN TUTOR	ii
AUTORÍA DEL TRABAJO DE TITULACIÓN	iii
DERECHOS DE AUTOR	iv
APROBACIÓN DEL TRIBUNAL DE GRADO	v
DEDICATORIA	vi
AGRADECIMIENTO	vii
ÍNDICE DE CONTENIDOS	viii
ÍNDICE DE TABLAS Y FIGURAS	viii
ABSTRACT	x
INTRODUCCIÓN	1
CAPITULO I.- MARCO TEÓRICO	2
1.1 ANTECEDENTES INVESTIGATIVOS	2
1.2 OBJETIVOS	5
CAPITULO II.- ARTÍCULO ACEPTADO PARA PUBLICACIÓN	6
CAPITULO III .- CONCLUSIONES Y RECOMENDACIONES	23
MATERIAL DE REFERENCIA	25
ANEXOS	28

ÍNDICE DE TABLAS Y FIGURAS

Tabla 1. Exámenes de Laboratorio primer caso clínico	8
Figura 1. Ejemplares extraídos	9
Figura 2. Anastomosis primaria.....	9
Tabla 2. Exámenes de laboratorio segundo caso clínico.	10
Figura 3. Enterotomía	11
Figura 4. Anastomosis primaria.....	11

RESUMEN EJECUTIVO

Introducción: Las infecciones por parásitos representan a un problema de salud de orden mundial, siendo la parasitosis más común la ocasionada por *Áscaris Lumbricoides* con especial enfoque en personas que habitan en lugares de deficientes condiciones sanitarias o de personas que viven en hacinamiento como se evidencia en las zonas rurales de nuestro país y su invasión masiva puede provocar consecuencias muy graves como obstrucción intestinal y llevar a graves consecuencias sobre todo en pacientes pediátricos debido al disminuido tamaño de sus órganos y las dimensiones que alcanzan estos parásitos en su forma adulta.

Objetivo: Describir los factores de riesgo, cuadro clínico y resultados de estudios paraclínicos de dos casos clínicos que cursaron con obstrucción intestinal debido a la infección por *Áscaris Lumbricoides* en pacientes pediátricos.

Materiales y métodos: Para la elaboración del presente trabajo se realizó la recopilación de información y se realizó un análisis de los casos clínicos tanto de los datos obtenidos como las acciones tomadas por el personal médico en relación con la información adecuada y actualizada encontrada en la base de datos.

Resultados: Se obtuvo información de dos casos clínicos de pacientes pediátricos durante el año 2021 que cursaron con obstrucción intestinal secundaria a la invasión masiva por *áscaris lumbricoides* con similar sintomatología con criterios de abdomen agudo por lo que se decide laparotomía exploratoria como método de diagnóstico y terapéutico.

Conclusiones: La obstrucción intestinal por ascaridiasis en pacientes pediátricos es poco frecuente y su sintomatología no es concluyente por eso la importancia del tomar en cuenta los factores de riesgo como el lugar de donde proviene y las condiciones sanitarias en las que viven, para el diagnóstico y tratamiento oportuno con el objetivo de evitar complicaciones con alto riesgo de mortalidad como la obstrucción intestinal, es importante siempre en los pacientes con factores predisponentes, las medidas de prevención (higiene de manos, saneamiento de los alimentos, acceso a agua potable, etc.) aún por encima incluso de las profilácticas.

PALABRAS CLAVES: PARASITOSIS, OBSTRUCCIÓN INTESTINAL, NIÑOS, *ÁSCARISLUMBRICOIDES*

ABSTRACT

Introduction: Infections by parasites represent a global health problem, being the most common parasitosis caused by *Ascaris Lumbricoides* with a special focus on people who live in places with poor sanitary conditions or people who live in overcrowding as evidenced in rural areas of our country and its massive invasion can cause very serious consequences such as intestinal obstruction and lead to serious consequences especially in pediatric patients due to the small size of their organs and the dimensions that these parasites reach in their adult form.

Objective: To describe the risk factors, clinical symptoms and results of paraclinical studies of two clinical cases that presented intestinal obstruction due to *Ascaris Lumbricoides* infection in pediatric patients.

Materials and methods: For the preparation of this work, information was collected and an analysis of the clinical cases was carried out, both of the data obtained and the actions taken by the medical personnel in relation to the adequate and updated information found in the database. of data.

Results: Information was obtained from two clinical cases of pediatric patients during the year 2021 who presented with intestinal obstruction secondary to massive invasion by *ascaris lumbricoides* with similar symptoms with criteria of acute abdomen, for which exploratory laparotomy was decided as a diagnostic and therapeutic method. .

Conclusions: Intestinal obstruction due to ascariasis in pediatric patients is rare and its symptoms are not conclusive, therefore the importance of taking into account risk factors such as the place where it comes from and the sanitary conditions in which they live, for the diagnosis and timely treatment in order to avoid complications with a high risk of mortality such as intestinal obstruction, it is always important in patients with predisposing factors, preventive measures (hand hygiene, food sanitation, access to drinking water, etc.) still above even the prophylactic ones.

KEYWORDS: PARASITOSIS, INTESTINAL OBSTRUCTION, CHILDREN, ASCARIS LUMBRICOIDE

INTRODUCCIÓN

Las parasitosis son infecciones muy comunes en áreas endémicas de todo el mundo, sobre todo las ocasionadas por los “helmintos transmitidos por el suelo” o denominados también “geoparásitos” debido a que se transmite mediante en suelo, siendo la geofagia el principal medio de contaminación, el parásito más habitual y predominante a nivel mundial es el *Áscaris Lumbricoides*. Se estima que alrededor del 25% de la población mundial se encuentra infectada por *A. lumbricoides* según estudios realizados, con mayor prevalencia en niños de 2-10 años de edad que habitan en zona tropicales y subtropicales con alta incidencia en lugares de nivel socioeconómico bajo y con cierto grado de desnutrición; casos observados frecuentemente en los países en vías de desarrollo como es el Ecuador por tanto como en otras enfermedades tropicales desatendidas, la infección por este parásito resulta indicador de un nivel socioeconómico, higiene y de saneamiento deficientes en una población determinada.

Se considera que la infección por *A. lumbricoides* tiene el espectro más amplio de patología y resultó ser el parásito causante del mayor número de intervenciones quirúrgicas debido a que produce del 5 al 35% de las obstrucciones intestinales en regiones endémicas. La ascariasis continúa siendo una de las enfermedades parasitarias más importantes en términos de su carga y complicaciones para los niños. En los últimos años, la obstrucción intestinal debido a la infección de este parásito se ha caracterizado por ser una de las complicaciones más comunes en los niños, representó del 38% al 87,5% de todas las complicaciones, llegando en ocasiones a una evolución fatal, con tasas de letalidad que oscilan entre el 0 y el 8,6%. Muchos de estos casos han evolucionado de esta forma por retraso o confusión en el diagnóstico. La obstrucción intestinal por ascariasis puede requerir una intervención quirúrgica de emergencia y tratamientos de apoyo y antiparasitarios.

Por estas razones, presentamos el presente estudio donde se analiza los casos de dos pacientes pediátricos que cursaron con una obstrucción intestinal por *A. lumbricoides* que fue diagnosticada durante la cirugía y que fueron manejados con protocolos similares enfocados en la eliminación de parásitos residuales.

CAPÍTULO I.- MARCO TEÓRICO

1.1 ANTECEDENTES INVESTIGATIVOS

La infección por parásitos es muy común en ciertas zonas endémicas alrededor de todo el mundo, con un alto porcentaje de prevalencia sobre todo de los llamados “helmintos transmitidos por el suelo” por su forma de transmitir la enfermedad, de estos la parasitosis más común es la producida por los áscaris lumbricoides. Se estima que la infección por este tipo específico de parásitos está presente en la población mundial en un porcentaje del 25%, se transmite principalmente por vía fecal-oral por lo que los factores predisponentes para adquirir esta enfermedad son las condiciones sanitarias deficientes, vivir en zonas rurales, nivel socioeconómico bajo o vivir en ambiente de hacinamiento y debido a la baja mortalidad que representa es una patología muchas veces descuidada por los sistemas de salud.

La infección leve por este parásito generalmente suele ser asintomática, o provocar condiciones de salud a largo plazo y que son inespecíficos como la desnutrición, disminución de la capacidad cognitiva y en algunos casos ocasiona retraso en el crecimiento; sin embargo, en las infecciones masivas o graves resulta ser el principal causante de complicaciones de salud que llevaron en muchos casos a resoluciones quirúrgicas fundamentalmente por obstrucciones intestinales. La Ascariidiasis es responsable de aproximadamente del 5 a 35 % de las obstrucciones intestinales, teniendo en cuenta que la mayor población etaria con infección por este parásito son los niños de entre 2 y 10 años de edad.

La obstrucción intestinal a su vez, se entiende como el bloqueo del paso del contenido entérico ya sea este parcial o total y representa una emergencia quirúrgica debido a que puede progresar a perforación o necrosis sobre todo en los casos donde la dilatación se produce de manera abrupta y el intestino no se encuentra en condiciones adecuadas. La causa más frecuente de obstrucción intestinal es la producida por adherencias intestinales por antecedente de cirugía abdominal del 63%, seguido de malignidad y enfermedades inflamatorias en un 11% y las ocasionadas por cuerpo extraño como en el caso de las parasitosis por un 5% (6,7). Como se mencionó, existes obstrucción intestinal total y parcial, el primero se refiere a la obstaculización de paso de contenido intestinal sin el progreso de líquido ni gas, el segundo se trata de la obstrucción con cierta circulación de contenido que

generalmente puede resolver el cuadro espontáneamente, otra clasificación se refiere al lugar de obstrucción, se denomina alta cuando esta se produce en la parte proximal del yeyuno y se relaciona con contenido bilioso en la sonda nasogástrica, mientras que la obstrucción baja se genera a nivel del íleon distal, produciendo contenido de aspecto fecaloide. Otra clasificación es la ocasionada por obstrucción mecánica, es decir la que ocluye de manera material las paredes del intestino y la funcional como sucede en el íleo que se produce por patología de la conducción nerviosa que evita la propulsión del contenido entérico.

La entrevista con el paciente y la exploración física siempre juegan un papel fundamental para la identificación de la causa de la obstrucción intestinal, es importante indagar sobre antecedentes patológicos personales (hernias, cáncer), antecedentes quirúrgicos y sobre características de los síntomas como la gravedad y duración; los síntomas más comunes suelen ser el dolor progresivo, vómitos recurrentes, ruidos hidroaéreos aumentados, disminuidos o ausentes debido a la fatiga intestinal, al examen físico se puede identificar cicatrices de cirugías previas, distensión abdominal o timpanismo por la acumulación de aire, aunque el cuadro clínico es sugestivo para obstrucción intestinal, no es determinante para el diagnóstico, se requiere también de estudios de laboratorio y especialmente de imagen (8). En cuanto a los exámenes complementarios se puede realizar un hemograma, gasometría para identificar cantidad de lactato, electrolitos y demás exámenes dependiendo del cuadro clínico.

Los estudios de imagen son fundamentales para la evaluación ante la sospecha de una enfermedad obstructiva, la radiografía simple forma parte de las pruebas iniciales debido a que aporta información sobre la dilatación del intestino o la presencia de contenido aéreo, así como en el caso de existir perforación puede indicar la presencia de neumoperitoneo o neumatosis en el caso de existir isquemia. La ecografía útil mejora la visualización de asas del intestino dilatadas con contenido líquido y su comparación con el trayecto de intestino de tamaño normal, la tomografía es considerado el Gold estándar para el diagnóstico debido a la información de ubicación y en muchos casos la etiología de la obstrucción por tanto tiene alta sensibilidad y especificidad pero es un estudio poco utilizado debido a temas de costo y a alta radiación que se le expone al paciente, por otra parte existe también la alta posibilidad

de diagnóstico mediante resonancia magnética sin embargo no es común realizar este tipo de estudio por el tiempo de examinación que requiere, el costo y poca disponibilidad.

En cuanto al tratamiento de la enfermedad obstructiva intestinal se puede dividirla en dos fases; la primera o fase inicial el objetivo es aplacar la sintomatología y brinda una oportuna recuperación básica puesto que a menudo esta patología ocasiona deshidratación debido a los vómitos recurrentes e hipovolemia por la aparición del tercer espacio a nivel intestinal, por lo que es importante iniciar con colocación de vía periférica para recuperar el nivel de hidratación y/o electrolitos e incluso evaluar la posibilidad de un acceso más invasivo de ser el caso (vía central, sonda vesical), además resulta muy pertinente la colocación de sonda nasogástrica en pacientes en quienes identificamos distensión abdominal y vómitos para tratar de descomprimir la parte proximal de la obstrucción intestinal y administrar medicación antiemética y analgésicos; según estudios la terapia conservadora en paciente que no han presentado signos o síntomas de isquemia o peritonitis tiene una tasa de éxito de 43 a 73%.

Al mismo tiempo se llevará a cabo una evaluación sobre los signos de isquemia o sepsis de origen abdominal, tanto clínicos como de laboratorio y en el contexto de un paciente que mantiene signos positivos en su evaluación inicial, con características de abdomen agudo, que se encuentra inestable; la laparoscopia debe considerarse como tratamiento primordial incluso si esta luego pasa a laparotomía, este procedimiento tiene una frecuencia de conversión del 30%. Mediante la laparotomía es evidente la identificación de la causa de obstrucción sobre todo en la que ocurren por obstrucción mecánica y la resolución de la misma, la técnica para la resección intestinal a usarse dependerá de los hallazgos intraoperatorios.

1.2 OBJETIVOS

1.2.1 Objetivo General

1. Redactar y analizar los datos obtenidos sobre etiología, factores de riesgo, diagnóstico y tratamiento de dos casos clínicos en pacientes pediátricos que cursaron con obstrucción intestinal por áscaris lumbricoides.

1.2.2 Objetivos Específicos

1. Identificar los antecedentes y/o factores de riesgo que fueron determinantes para que se produzca esta patología en los pacientes de los casos presentados
2. Determinar el proceder clínico o quirúrgico más asertivo ante la obstrucción intestinal por parasitosis para una obtener una apropiada y oportuna recuperación de los pacientes.
3. Establecer las medidas que permitan prevenir o atenuar las complicaciones por infección de áscaris lumbricoides en pacientes pediátricos

CAPITULO II.- ARTÍCULO ACEPTADO PARA PUBLICACIÓN

Obstrucción intestinal por áscaris lumbricoides en pacientes pediátricos, revisión de dos casos clínicos

Intestinal obstruction due to ascaris lumbricoides in pediatric patients, review of two clinical cases

Obstrução intestinal por ascaris lumbricoides em pacientes pediátricos, revisão de dois casos clínicos

Recibido: 23 de julio de 2022 Aceptado: 12 de agosto de 2022 Publicado: 02 de septiembre de 2022

AUTORA: Adriana Marianela Sucuzhañay Once

TUTOR: Juan Carlos Cadena Baquero

INTRODUCCIÓN

Las infecciones parasitarias son endémicas en zonas de todo el mundo caracterizadas por una pobreza considerable; en donde las malas condiciones de higiene favorecen la transmisión siendo la geofagia principal mecanismo de transmisión de esta parasitosis. La ascaridiasis afecta al 25% de la población mundial. (1) este patrón incluye altas tasas de infección de helmintos transmitidos por el suelo (HTS). En particular, los HTS infectan a más de una cuarta parte de la población mundial y cerca de 60 000 personas fallecen anualmente a consecuencia de ello, con millones de individuos infectados con algunas especies como ascarid (*Ascaris lumbricoides*, 800 millones de casos en todo el mundo), tricocéfalos (*Trichuris trichiura*, 400 millones de casos en todo el mundo) y anquilostomas (*Ancylostoma duodenale* y *Necator americanus*, 400 millones de casos en todo el mundo). Las helmintiasis transmitidas por el suelo se transmiten por contaminación fecal-oral, es decir, a través del agua, los alimentos o el suelo en áreas de mala higiene que ha sido contaminado con materia fecal de humanos u otros animales infectados. Como otras enfermedades tropicales desatendidas, es indicativo de un nivel socioeconómico, de higiene y de saneamiento deficientes en una población determinada. (2)

La ascaridiasis es la principal infección por helmintos en todo el mundo, sobre todo en zonas tropicales y templadas, de ingresos bajos o medios y en vías de desarrollo como el Ecuador, su prevalencia mundial más alta se observa en niños de 2-10 años de edad y estudios

demuestran que está presente en aproximadamente en el 25% de la población mundial, si embargo, *A. lumbricoides* todavía se denomina el "parásito descuidado"; probablemente porque la ascariasis no está relacionada con altos niveles de mortalidad, sino que tiene la mayor parte de su carga asociada con su morbilidad. Como resultado, se le presta relativamente menos atención que a otras enfermedades infecciosas asociadas con tasas de mortalidad más altas. (3)

Además *A. lumbricoides* resultó ser el parásito causante del mayor número de intervenciones quirúrgicas, también se considera que es el parásito que tiene el espectro más amplio de patología. La ascariasis produce del 5 al 35% de las obstrucciones intestinales en regiones endémicas. Dentro de los hallazgos físicos en la obstrucción intestinal por parásitos, se encuentra distensión abdominal, aumento del peristaltismo, vómitos y una masa característica a nivel de cuadrante superior derecho. La obstrucción complicada se caracteriza por la presencia de fiebre, aspecto tóxico, y signos físicos de peritonitis, considerándose esta última como extremadamente rara, pero de riesgo vital. (1)

En el caso de obstrucción intestinal parcial se debe realizar tratamiento médico con líquidos y electrolitos intravenosos, antibióticos de amplio espectro y drenaje nasogástrico. En la gran mayoría de los pacientes, el tratamiento es médico, se basa en la utilización del pamoato de pirantel, benzimidazoles y la piperazina, esta última de elección para los casos de obstrucción intestinal o biliar. (3)

Los pacientes con obstrucción completa serían candidatos a laparotomía después de la reanimación inicial y el tratamiento con antibióticos. Las opciones de tratamiento son variables y generalmente implican extracción de los gusanos del intestino mediante enterotomía o, en caso de necrosis, una resección del intestino externo y anastomosis entero entérica termino terminal, enterotomía y devaneo de gusanos, o exposición manual y avance de la masa de gusanos retorcidos hacia la enterotomía. (3)

PRESENTACIÓN DE CASO CLÍNICO

Caso número 1

Paciente sexo masculino, de 5 años de edad residente en zona rural (Pangua - Moraspungo) con antecedentes patológicos personales, alérgicos, quirúrgicos y familiares no refiere. El paciente acude al servicio de emergencia (28/07/2021) referido desde el hospital del Corazón

por presentar cuadro de 18 horas de evolución caracterizado por dolor abdominal difuso acompañado de náuseas que provocan el vómito de contenido alimentario por 6 ocasiones . Al examen físico se encuentra álgico, deshidratado, mucosas orales secas, taquicárdico, abdomen suave, depresible, doloroso a la palpación a nivel de fosa iliaca derecha, presencia de resistencia abdominal, MC Burney positivo, Psoas positivo, ruidos hidroaéreos disminuidos.

Se realiza exámenes de laboratorio e imagen:

Ecografía Abdominal

Blumberg ecográfico positivo, imágenes quísticas no vascularizadas, edema de intestino delgado, líquido libre de moderada cantidad, hallazgos sugieren adenitis mesentérica versus apendicitis.

Tabla 1. Exámenes de Laboratorio primer caso clínico

Biometría hemática		Coprológico	
Leucocitos	11.450	Polimorfo	5
Hemoglobina	12.2	Sangre oculta	Negativa
Hematocrito	39	Rotavirus	Negativo
Segmentados	84	Parásitos	Huevos áscaris ++ presencia de áscaris lumbricoides
Monocitos	01		
Linfocitos	12		
Eosinófilos	0.2		
Uroanálisis			
Densidad	1015		
pH	6.0		
Piocios	2-3		
Eritrocitos	0-1		
Proteínas	negativo		
Glucosa	Negativo		
Moco	++		
Cetonas	+++		

Bacterias		++
Cocos positivos	Gram	Escasos

Paciente con criterios abdomen agudo quirúrgico de emergencia, por lo que se decide realizar laparotomía, encontrándose líquido inflamatorio libre de aproximadamente 400 mililitros, a 30 centímetros de válvula ileocecal se evidencia segmento de íleon terminal dilatado 6 veces su tamaño normal, con presencia de apelmotamiento parasitario (*Ascaris lumbricoides*), por tanto se realiza enterotomía para extracción de parásitos (Figura 1.) más devaneo peristáltico y antiperistáltico hacia enterotomía extrayendo parásitos residuales, además se evidencia parásitos difusos a lo largo de todo el intestino delgado, se realiza anastomosis primaria. (Figura 2.) Además, se realiza apendicectomía incidental

Paciente en tratamiento post quirúrgico con analgesia, antibióticoterapia a base de Ampicilina más sulbactám 900 miligramos cada 6 horas por 7 días y con Piperacina 1,5 gramos dosis diaria por sonda nasogástrica por 3 días, Ácido ascórbico 500 miligramos intravenoso diario, paciente con favorable evolución postquirúrgica, canalizando flatos, deposiciones con evidencias de áscaris lumbricoides; hemodinámicamente estable por lo que se decide el alta médica.



Figura 2. Ejemplares extraídos

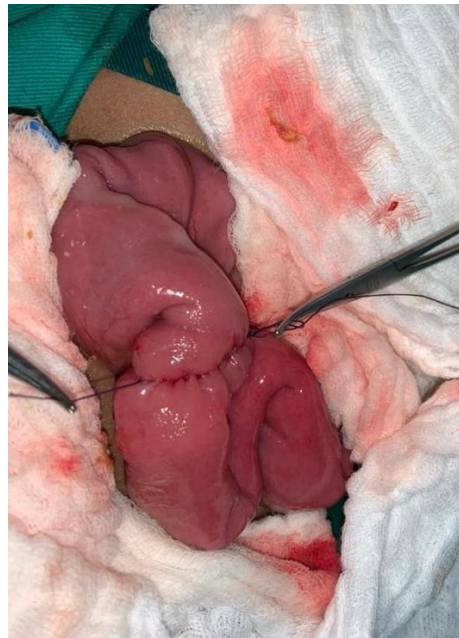


Figura 1. Anastomosis primaria.

Caso número 2

Paciente femenino de 5 años de edad nacida en Quito y residente en zona rural (Pangua - Moraspungo) con antecedentes patológicos personales, alérgicos, quirúrgicos y familiares no refiere. Madre de la paciente refiere cuadro de dolor abdominal leve desde hace 3 meses que se inicia a nivel de mesogastrio con el tiempo dolor migra a flanco y fosa iliaca derecha; dolor se exagera hace aproximadamente 12 horas por lo que asiste a centro de salud de Moraspungo desde donde se refiere a hospital general Latacunga y es ingresada desde el servicio de emergencia (30/10/2021) se solicita valoración por cirugía, Al examen físico paciente álgica, refiere dolor en flanco y fosa ilíaca derecha, signos vitales dentro de parámetros normales, abdomen suave, depresible, globoso se evidencia masa palpable y doloroso a la palpación a nivel de flanco y fosa iliaca derecha, ruidos hidroaéreos aumentados.

Tabla 2. Exámenes de laboratorio segundo caso clínico.

Biometría hemática	
Leucocitos	6.000
Hemoglobina	12.6
Hematocrito	38.7
Segmentados	66.2
Monocitos	5.6
Linfocitos	26.1
Eosinófilos	1.6
Tiempos de coagulación	
TP	13.3
TTP	32.30
INR	1.11
Química sanguínea	
Glucosa en ayunas	81
Creatinina	0,45

Paciente con criterios abdomen agudo quirúrgico de emergencia, por lo que se decide realizar laparotomía. Se realiza intervención quirúrgica encontrándose líquido inflamatorio libre de aproximadamente 350 mililitros, apéndice de 12 por 0,6 centímetros, congestivo y eritematoso, mucosa no comprometida; aproximadamente a un metro de válvula ileocecal se evidencia asa intestinal dilatada 4 veces su tamaño normal, contenida en su totalidad por parásitos (áscaris lumbricoides) por tanto se realiza enterotomía (Figura 3.) de aproximadamente 20% su extensión para extracción de parásitos más devaneo peristáltico y antiperistáltico hacia enterotomía extrayendo parásitos residuales, además se evidencia parásitos difusos a lo largo de todo el intestino delgado, finalmente se realiza anastomosis primaria. (Figura 4.) Paciente en tratamiento post quirúrgico con analgesia, antibioticoterapia a base de Ampicila más Sulbactám cada 6 horas por 5 días y Piperacina 1500 gramos dosis diaria por sonda nasogástrica por 3 días, paciente presenta evolución postquirúrgica favorable, canalizando flatos, con eliminación de áscaris lumbricoides por boca y nariz post administración de antiparasitarios. Se encuentra hemodinámicamente estable, herida quirúrgica sin signos de inflamación, por lo que se decide el alta médica y se envía con Albendazol 400 miligramos vía oral dosis única.

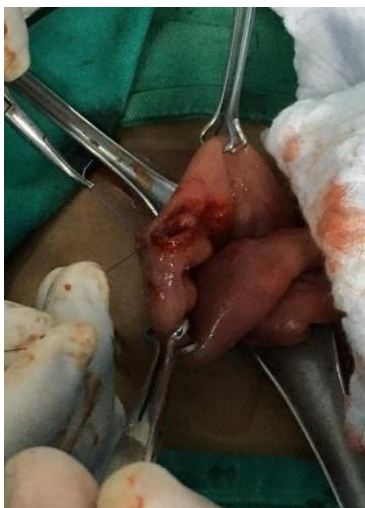

Figura 3. Enterotomía.

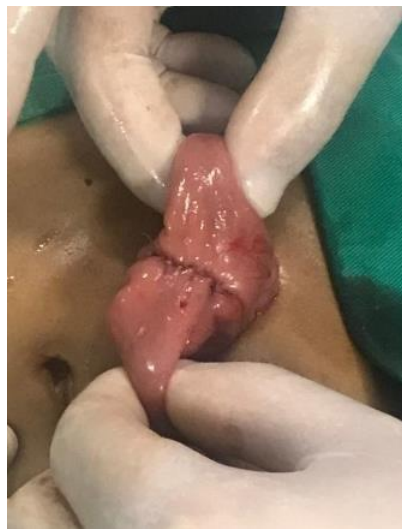

Figura 4. Anastomosis primaria.

OBSTRUCCIÓN INTESTINAL

La obstrucción intestinal se define como un bloqueo total o parcial del paso del contenido intestinal. Es una emergencia quirúrgica potencialmente riesgosa asociada con una alta

morbilidad y mortalidad. En un informe mundial de la organización mundial de la salud, e 2015 ocurrieron alrededor de 3,2 millones de casos de obstrucción intestinal, lo que resultó en 264 000 muertes. Ambos sexos se ven igualmente afectados y puede ocurrir a cualquier edad (4)

Aunque algunas obstrucciones pueden ocurrir en el intestino grueso, cerca del 80% de las obstrucciones mecánicas ocurren en el intestino delgado. Desafortunadamente, los pacientes pueden experimentar una alta tasa de complicaciones y hasta el 30 % de los pacientes con obstrucción del intestino delgado pueden sufrir isquemia o necrosis. (5)

Esta patología ocurre cuando se produce la oclusión luminal o extraluminal del intestino delgado que da como resultado la acumulación de líquido y la producción de gas a partir del sobrecrecimiento bacteriano proximal al sitio de la obstrucción. A medida que avanza la enfermedad, aumenta la presión intraluminal y el intestino se dilata aún más. En última instancia, esta presión puede causar isquemia, necrosis y perforación de la mucosa. El intestino sano puede tolerar una mayor cantidad de dilatación gradual; sin embargo, si la dilatación ocurre rápidamente o si el intestino no está sano, la isquemia puede ocurrir rápidamente. (5)

Etiología

Las causas son diversas, aunque la enfermedad adherencial previa cirugía abdominal es la etiología más frecuente. Las adherencias postoperatorias representan del 75 al 80% de todos los casos de obstrucción de intestino delgado. Otras causas de obstrucción intestinal incluyen trastornos congénitos (p. ej., vólvulo del intestino medio, atresia ileal), trastornos de la pared intestinal (p.ej., intususcepción, estenosis, tumor), extrínsecos (p. ej., compresión de una masa, vólvulo) e intraluminales (p. ej., íleo meconial, cálculos biliares, cuerpo extraño, bezoar). Después de las adherencias, otras etiologías incluyen hernia (causa más común de obstrucción intestinal en países subdesarrollados), cuerpo extraño, radiación, endometriosis e infección (una causa común en países subdesarrollados, como la tuberculosis). Los pacientes, adultos mayores sobre todo, con sospecha de obstrucción pero sin cirugía abdominal previa y la ausencia de una hernia en el examen deben ser evaluados para malignidad (5)

Otro estudio señala que las etiologías más frecuentes de obstrucción de intestino delgado fueron adherencias (63%) que en el caso de abdomen virgen puede deberse a una adherencia

congénita, infecciones intraabdominales previas o enfermedades inflamatoria, malignida (11%), cuerpo extraño/bezoar (5%), hernia interna (4%) y vólvulo (4%). (6,7)

Otras etiologías informadas para abdomen virgen sobre todo incluyen tumores malignos o benignos, que surgen principalmente del intestino delgado (NET, linfoma y carcinomas), mesenterio y retroperitoneo, o un origen metastásico (más comúnmente de origen colónico, ovárico o prostático), algunas menos comunes incluyen bezoar, vólvulo, intususcepción, divertículo de Meckel, ileo biliar o hernia interna. Como podemos observar la obstrucción intestinal por parásitos es extremadamente frecuente. (7)

Clasificación

La obstrucción total está presente cuando no hay paso de fluido o gas más allá del sitio de la obstrucción por otro lado los pacientes con algún paso de contenido entérico luego de presentarse obstrucción intestinal se clasifican como obstrucción parcial. La obstrucción simple se define por la oclusión del intestino en un solo punto, mientras que la de asa cerrada se produce cuando se ocluyen las partes aferente y eferente de un asa intestinal. Esta forma se asocia con isquemia y necrosis más rápida. (5) Una obstrucción intestinal alta se define como una obstrucción proximal al yeyuno, asociada a producción nasogástrico bilioso, y una obstrucción baja se localiza en el íleon distal, asociado con mayor distensión y producción nasogástrico feculento. (5)

La obstrucción mecánica ocurre con una lesión patológica o material que ocluye la luz intestinal, mientras que el íleo es una obstrucción funcional debido a la alteración en la actividad motora propulsora. Finalmente, la obstrucción intestinal crónica se compone de varias obstrucciones de bajo grado que generalmente se resuelven sin tratamiento quirúrgico. La obstrucción intestinal aguda es la aparición abrupta de síntomas sin antecedentes de tener enfermedad obstructiva, que probablemente requiera terapia quirúrgica. (5)

Diagnóstico

Clínica

La anamnesis y la exploración física tendrán un papel destacado en la determinación de la etiología de la obstrucción intestinal y si existen indicaciones inmediatas para la cirugía. Son requisitos la duración y la gravedad de los signos y síntomas que incluyen distensión

abdominal, dolor abdominal y náuseas con vómitos, sin embargo, estos signos y síntomas no son específicos para el diagnóstico, y los pacientes con obstrucción pueden continuar evacuando heces y flatos. Luego, los síntomas pueden progresar a dolor continuo, ruidos intestinales hipoactivos y empeoramiento de los vómitos debido a la fatiga intestinal. (5,8) Es supremamente importante indagar sobre cirugías previas sobre todo las abdominopélvicas, el tiempo transcurrido desde su última intervención quirúrgica, como de los hallazgos transquirúrgicos y lugar anatómico de estos procedimientos que aumentan el riesgo de producir complicaciones como adherencias. Se debe buscar cicatrices de cirugías previas, las hernias de la pared abdominal, incluidas las hernias inguinales puesto que pueden representar puntos de transición para una obstrucción intestinal, especialmente si están encarceradas o son sensibles a la palpación. La evaluación inicial también debe comprender una evaluación del estado nutricional y las secuelas de la obstrucción, como la deshidratación. (7,8)

Los hallazgos del examen físico como la distensión abdominal sugieren una acumulación anormal de aire o líquido. El timpanismo sobre un área distendida indica la presencia de aire, mientras que la matidez indica líquido. Los signos de irritación peritoneal (signo de Mussy, Dumphy, Homans), de isquemia, además la sensibilidad abdominal focal sugiere inflamación debida a intestino comprometido o perforado. (8)

Laboratorio

Son frecuentes la hipopotasemia, la acidosis metabólica por pérdida de bicarbonato e hipoperfusión tisular y el aumento del lactato sérico. Las células que sucumben a la necrosis isquémica son incapaces de realizar el metabolismo aeróbico y, por lo tanto, se producirá lactato. Aunque ante la ausencia de estos hallazgos tampoco ha de descartarse una isquemia intestinal.

Por tanto, en cuanto a exámenes de laboratorio se debe realizar un hemograma completo, panel metabólico básico, ácido láctico, PCR, electrolitos, BUN/creatinina, lipasa y amilasa. (7,8)

Imágenes

-Radiografía simple

Las radiografías simples son a menudo las pruebas de imagen iniciales para la evaluación de una sospecha de obstrucción intestinal. Las radiografías simples pueden tener un papel en la

evaluación diagnóstica inicial debido a su amplia disponibilidad, bajo costo y capacidad para seguir la progresión de la enfermedad en serie. Sin embargo, la sensibilidad de las radiografías simples es del 66 al 85% y una especificidad de 60-70%; su limitación a la evaluación clínica inicial es que no aportan información adicional sobre la etiología de la obstrucción ni la necesidad de realizar una cirugía. Pueden indicar la presencia de intestino dilatado (> 3 cm de pared exterior a pared exterior) con asas distales no dilatadas y niveles hidroaéreos, todos los hallazgos indicativos de obstrucción. El neumoperitoneo puede visualizarse cuando esta complicada con perforación y la neumatosis intestinal se evidencia en obstrucción complicada con isquemia mesentérica. (5,8)

-Tomografía computarizada

Es a menudo la modalidad de imagen de elección y actualmente se considera el estándar imagenológico para obstrucción abdominal. En comparación con la radiografía tiene mejor precisión diagnóstica puesto que determina con mayor exactitud el sitio y la causa de la obstrucción incluso con contraste puede detectar la perfusión intestinal y por tanto una isquemia. Varios estudios que evaluaron las imágenes de TC demostraron sensibilidad general cercanas al 96% y especificidad de hasta el 100% (5). Hallazgos de TC que sugieren obstrucción incluyen un punto de transición con dilatación proximal y descompresión distal del intestino, colon descomprimido y falla del contraste enteral proximal para pasar el punto de transición. En general, la TC es excelente para diagnosticar obstrucción intestinal, pero es indispensable que los médicos usen una combinación de factores (clínicos y de laboratorio) para determinar las complicaciones y la necesidad de una intervención quirúrgica. (5,8)

-Ultrasonido

Aunque la tomografía se considera una prueba de primera línea, es costosa y expone a los pacientes a altas dosis de radiación. Aunque las definiciones difieren ligeramente, la obstrucción intestinal generalmente se diagnostica en la ecografía cuando la luz de las asas del intestino delgado llenas de líquido se encuentra dilatadas, generalmente de 2.5 a 3 cm. La causa potencial y el nivel de obstrucción pueden determinarse examinando el área de transición del intestino dilatado y el normal. La sensibilidad oscila entre el 83 % y el 97,7 % y la especificidad entre el 84 % y el 100 %, este amplio rango de porcentajes se debe en gran parte a que este estudio depende de la experiencia y habilidad del operador. (5)

-Resonancia Magnética

Las ventajas de la resonancia magnética sobre la tomografía computarizada incluyen la falta de radiación ionizante, mejora la visualización de tejidos blandos, la capacidad de proporcionar información dinámica sobre la distensión y la motilidad intestinal, y agentes de contraste intravenosos relativamente seguros. La resonancia magnética posee una alta sensibilidad y especificidad para el diagnóstico, se ha demostrado que tiene una sensibilidad aproximada del 95 % y una especificidad que alcanza el 100 %. La resonancia magnética también puede demostrar vasos, cuantificar el flujo sanguíneo y se está investigando como la modalidad de elección para detectar isquemia aguda. La resonancia magnética posee limitaciones, que incluyen disponibilidad limitada, tiempos de exploración prolongados, alto costo y variabilidad de evaluación similar a otros exámenes. (5)

Tratamiento

-Toma de decisiones inicial

El objetivo de la evaluación inicial es excluir la presencia de isquemia intestinal y garantizar una reanimación adecuada. La presencia de obstrucción intestinal a menudo se asocia con hipovolemia intravascular secundaria al tercer espacio y deshidratación por vómitos repetidos. Por lo tanto, la evaluación inicial debe centrarse en la reanimación básica: evaluar los signos vitales, obtener un acceso intravenoso adecuado y evaluar la necesidad de una monitorización más invasiva (catéter de Foley, vía central, vía arterial). En la mayoría de las situaciones, se requerirán líquidos por vía intravenosa con reemplazo de electrolitos debido a la deshidratación y la hipovolemia, control sintomático con antieméticos, analgésicos no opiáceos y reposo intestinal.

Paralelamente, la evaluación clínica inicial evaluará signos de sepsis, signos peritoneales u otras métricas, que levantarían la sospecha de isquemia mesentérica, como una discrepancia entre dolor abdominal significativo y escasez de hallazgos clínicos, niveles elevados de lactato y, por supuesto, cualquier signo de sepsis como taquicardia, hipotensión, etc. (5,9)

La terapia conservadora y el manejo sintomático generalmente se recomiendan para pacientes sin peritonitis o isquemia, con tasas de éxito que oscilan entre 43% y 73%. Los pacientes suelen mostrar una mejoría dentro de las 48 horas siguientes. En una obstrucción parcial, la isquemia ocurre en un pequeño porcentaje de casos manejados de manera conservadora. Sin embargo, los estudios sugieren que la terapia conservadora está asociada con el riesgo de

obstrucción recurrente, y el riesgo de recurrencia también empeora con cada episodio obstructivo. La descompresión con sonda nasogástrica puede ayudar con el manejo de los síntomas, especialmente en aquellos con distensión, dolor, náuseas intensas y vómitos mediante la descompresión del contenido proximal al sitio de la obstrucción. (5)

-Cirugía

En el marco de un abdomen agudo inicial con signos peritoneales, preocupación por la isquemia y un paciente inestable, en el momento de la evaluación inicial o secundaria, la laparoscopia debe considerarse seriamente como la primera línea de tratamiento. Si se justifica el tratamiento quirúrgico, estudios recomiendan un abordaje laparoscópico inicial con acceso abierto. Incluso si esto da como resultado una conversión inmediata a laparotomía después de la evaluación del estado intraabdominal, este procedimiento tiene una tasa de conversión del 30% o más además la laparotomía comprobará que a los pacientes se les habrá dado la mayor probabilidad de una resolución de la etiología que provoque el cuadro de obstrucción intestinal exitosa (9)

La cirugía abierta ha sido el método preferido para el tratamiento quirúrgico de la obstrucción intestinal adherencial. Los resultados sugieren que no hay diferencia entre la cirugía temprana y el manejo conservador en términos de mortalidad, complicaciones, necesidad de reintervención quirúrgica y duración de la estancia; sin embargo, el riesgo de recurrencia fue menor en el grupo quirúrgico. El beneficio del tratamiento quirúrgico debe sopesarse con los riesgos asociados a la cirugía, particularmente para pacientes con probabilidad de complicaciones, comorbilidades y edad avanzada (10)

ASCARIDIASIS

Áscaris es un nematodo parásito del intestino delgado y la ascariidiasis (infección por Ascaris) es una enfermedad que según la OMS aqueja unos 820 millones de personas y es frecuente en al menos 103 de los 218 países del mundo. Su ciclo de vida tiene 4 etapas: embrión, ingestión, migración de larvas y maduración. Los huevos son expulsados mediante la excreción de heces y se encuentran latentes en el suelo, estos huevos se adhieren a las verduras es entonces donde la infección comienza con la ingestión de los huevos. Posteriormente la membrana que los recubre es digerida por el jugo gástrico, liberando así las larvas internas. (11,12)

Los huéspedes contraen la infección por *Ascaris* por vía fecal-oral. *A. lumbricoides* comparte un modo de transmisión similar con el tricocéfalo (*Trichuris trichiura*) y anquilostomas (*Ancylostoma duodenale* y *Necator americanus*) que se conocen colectivamente como helmintiasis transmitida por el suelo. (3)

Los huevos se desarrollan en el estómago y pasan por el intestino delgado, el hígado y los pulmones y finalmente se asientan en el intestino delgado donde maduran, copulan y producen huevos; la morbilidad y sintomatología de la ascariasis es directamente proporcional a la cantidad de estos parásitos. La infección es generalmente asintomática; sin embargo, se pueden desarrollar concomitantemente complicaciones graves, como anemia, íleo, neumonía eosinofílica, colangitis, pancreatitis y obstrucción intestinal. (3,12)

En general, los niños en edad preescolar y escolar corren un mayor riesgo de infección, porque es más probable que ingieran tierra, alimentos o agua contaminados con estadios infecciosos (huevo con larva en el tercer estadio). En los niños pequeños, la infección puede provocar desnutrición, retraso del crecimiento e inhibición del desarrollo cognitivo porque los gusanos adultos viven en el intestino delgado y se alimentan de su contenido. Las infecciones leves en niños pueden ser asintomáticas, pero las infecciones de moderadas a graves con estos gusanos pueden provocar síntomas abdominales e incluso una obstrucción del intestino delgado. (3,11,12)

El diagnóstico de infección por *A. lumbricoides* se basa en la detección microscópica de huevos en las heces por que como se mencionó anteriormente, mediante el análisis de heces, un diagnóstico clínico es casi imposible porque las personas infectadas suelen permanecer asintomáticos o tener síntomas muy inespecíficos. (13)

En cuanto al tratamiento la estrategia global actual de la OMS es lograr y mantener la intensidad moderada a alta de la STH a menos del 2% reduciendo los programas de desparasitación con programas de desparasitación preventiva basados en el tratamiento con albendazol o mebendazol de niños en edad preescolar y escolar que viven en zonas endémicas y las prácticas saludables, como: hervir el agua antes de beberla; lavarse las manos adecuadamente con agua y jabón antes de manipular alimentos; lavado y cocción adecuados de las verduras antes de su consumo. Evitar las actividades predisponentes como el uso de heces animales como abono en las granjas, al mismo tiempo que se fomenta el uso de inodoros (evitando la defecación al aire libre) y el desarrollo de sistemas adecuados de

eliminación de aguas residuales podrían igualmente ayudar a prevenir la transmisión. A pesar de la amplia gama de impactos sobre la salud de los huéspedes, *Ascaris* sigue siendo una enfermedad tropical desatendida en zonas endémicas y de nivel socioeconómico bajo. (3,14)

RESULTADOS

Durante el año 2021 fueron hospitalizados dos pacientes pediátricos en el Hospital General Latacunga en la ciudad de Latacunga. Los dos tenían 5 años de edad y eran provenientes de una zona rural indígena del Ecuador, sexo masculino y femenino respectivamente quienes cursan con infección de áscaris lumbricoides. Al momento del ingreso el primer caso presentó dolor abdominal difuso, náuseas, vómito y al examen físico resistencia abdominal y disminución de ruidos aéreos; el segundo caso se trata de paciente con dolor en flanco y fosa ilíaca derecha de varios días de evolución que al examen físico se evidencia presencia de masa a nivel de flanco y fosa ilíaca derecha por lo que en ambas situaciones se decide resolución quirúrgica con laparatomía exploratoria más enterotomía más anastomosis primaria y tratamiento farmacológico antibiótico a base ampicilina más sulbactam y antihelmíntico como la piperacina. Los dos pacientes del presente estudio presentaban obstrucción intestinal como complicación por infección de áscaris lumbricoides con adecuada respuesta postquirúrgica y al tratamiento propuesto por el equipo médico del hospital con lo que se decidió el alta y control por consulta externa.

DISCUSIÓN

Se describe que la mayor incidencia de ascaridiasis se describe entre los dos y 10 años de edad, como se observó en los dos casos donde los dos infantes tuvieron 5 años de edad sobre todo en población endémica como es nuestro país, con mayor frecuencia en zonas rurales donde se descuida las medida de saneamiento, la educación sanitaria e higiene y el acceso a agua potable es escasa en contraste con el presente artículo donde los niños provenían de una zona rural indígena de un país en vías de desarrollo. Así también, las complicaciones que puede provocar este parásito predominan en la infancia, debido al pequeño tamaño de sus órganos y a las dimensiones que puede alcanzar el parásito en su forma adulta. (15,16)

En ambos casos es interesante debido a que la sintomatología que presentaron no fue concluyente y es importante destacar que las manifestaciones clínicas están relacionadas con

el número de parásitos en el organismo y con la fase del ciclo en la cual se encuentren a pesar de que la mayoría de estas infecciones son paucisintomáticas. Se puede producir complicaciones como la obstrucción intestinal, una de las más frecuentes sobre todo en pediátricos. En los casos subagudos los pacientes presentan dolor abdominal, vómitos, diarreas o estreñimiento que generalmente responden muy bien a tratamiento farmacológico con antiparasitarios a diferencia de los casos agudos como los pacientes de nuestro artículo quienes ingresan con una importante distensión abdominal, dolor intenso, alteración gástrica que hace plantear una patología de resolución quirúrgica sobre todo por los signos de irritación peritoneal que presentaron. (17,18)

A pesar de que el examen coprológico es el principal método diagnóstico en los casos de parasitosis intestinal solo identifica las fases agudas de la infección. En estos casos los cuadros clínicos de abdomen agudo direccionaron el abordaje a estudios de imagenología y supone un reto diagnóstico debido a la negatividad de las pruebas complementarias iniciales, en ciertos casos cuando la infección es masiva puede ser identificada masas con el típico “patrón en remolino o madeja de estambres” mediante radiografía y mediante ecografía de abdomen como múltiples líneas ecogénicas o un pseudotumor (19) que en discrepancia con nuestros pacientes no fueron identificados al examen de imagen, no obstante en el primer caso en la ecografía renal si se observó imágenes quísticas no vascularizadas pero sugerían adenitis mesentérica versus apendicitis y sin antecedentes quirúrgicos, se descartó síndrome adherencial en ambos casos.

Según Sönmez y Hershkovitz recomiendan que, si el tratamiento médico fracasa, la técnica quirúrgica dependerá de los hallazgos intraoperatorios, describiendo la realización de diversos procedimientos desde la resección intestinal, en el caso que exista evidencia de gangrena o isquemia intestinal, hasta la enterostomía, cuando se encuentre perforación, o bien una enterotomía si el intestino está indemne y sólo se busca la extracción de los gusanos. Siempre se debe tener la precaución de no liberar los ejemplares adultos o huevos en la cavidad abdominal. (20,21) En el caso de nuestros pacientes, no obstante, el diagnóstico fue

en el intraoperatorio, y se optó por realizar una laparotomía más enterotomía y rafia primari sin presentar complicaciones durante o posterior a la cirugía.

Los antiparasitarios recomendados para el tratamiento de la infección por ascaris son benzimidazoles y derivados (mebendazol, albendazol y tiabendazol). Actúan bloqueando la capacidad de captación de glucosa e interaccionan con la tubulina determinando la muerte del parásito. La piperacina en cambio actúa en la unión mioneural en competencia con la acetilcolina, antagonizando la contracción muscular, produciendo en el parásito pérdida de su capacidad de “nado a contracorriente” en el intestino delgado, lo que facilita su eliminación por medio del peristaltismo normal. En los casos de suboclusión intestinal la administración de mebendazol puede precipitar la obstrucción intestinal, en cambio el citrato de piperazina produce una parálisis flácida que facilita la eliminación. En casos de suboclusión y oclusión intestinal se reporta un 80% de éxito con el uso de este fármaco por lo que se obtuvo adecuada respuesta en los pacientes al postoperatoria. (22)

La OMS recomienda tratar a todos los niños en edad escolar, a intervalos regulares, con antiparasitarios en zonas donde la infección por helmintos es común. Sin embargo, al respecto, en un metaanálisis, cuyo objetivo fue establecer cuantitativamente la relación entre las medidas de higiene y la infección por helmintos transmitidos por el suelo, se encontró que el uso de agua tratada y las medidas de higiene básicas, como el lavado de manos antes de comer y después de defecar, el uso de jabón y el uso de zapatos, se asocian con una menor probabilidad de infección por helmintos transmitidos por suelo, logrando una reducción de al menos 33% en las tasas de infección. Lo que pone en manifiesto la importancia de las condiciones socioeconómicas y las medidas higiénico-sanitarias, y no solo las quimioprofilácticas en esta infección. (23)

CONCLUSIÓN

Con casi de 1.500 millones de personas infectadas por *A. lumbricoides* a nivel mundial, esta parasitosis intestinal continúa siendo un problema importante de salud pública. Describimos en este estudio dos casos con complicaciones severas y poco usuales, por lo que consideramos que es importante conocer también las formas de presentación atípicas de estas parasitosis sobre todo en pacientes con antecedentes epidemiológicos sugestivos para el diagnóstico y tratamiento precoz con perspectiva a evitar complicaciones como las observadas en estos casos.

Se debe tener en consideración por tanto en pacientes con obstrucción intestinal y que presenten cuadro de abdomen agudo, una resolución quirúrgica y la técnica que se vaya a emplear dependerá de los hallazgos intraoperatorios; si se trata de una obstrucción intestinal sin isquemia o perforación intestinal como en los casos propuestos, una enterotomía más rafia primaria resultó con buen pronóstico en pacientes pediátricos según nuestra experiencia y la administración post operatoria de antibiótico con piperacina como antihelmíntico y para la eliminación de parásitos residuales.

También es menester el enfoque preventivo que se debe hacer sobre este tipo de patologías con la medida de higiene básicas, como el lavado de manos antes de comer y después de defecar, el uso de jabón y el uso de zapatos, parecen ser medidas con un grado de protección mayor que las sugeridas actualmente por la OMS, como son la administración de antiparasitarios de forma periódica.

CAPÍTULO III. CONCLUSIONES Y RECOMENDACIONES

CONCLUSIONES

- A través del análisis de los datos obtenidos se describe dos casos clínicos en pacientes de edad pediátrica que cursaron con obstrucción intestinal ocasionada por la infección grave de parásitos (áscaris lumbricoides) una condición poco frecuente se presume que el 5% de los casos de enfermedad obstructiva se debe por la ocupación de cuerpo extraños, entre ellos los parásitos y se produce con mayor frecuencia en zonas endémicas.
- En los dos casos clínicos los factores de riesgo resultaron similares puesto que ambos niños provenían de una zona rural indígena de un país en vías de desarrollo como es el nuestro, lugares donde las medidas generales de higiene se encuentran descuidadas (el lavado de manos antes y luego de comer, lavado de frutas y alimentos), donde el sistema de agua potable es deficiente y la educación sobre la prevención de las parasitosis no es prioridad, todos estos son elementos trascendentales para adquirir complicaciones por invasión de parásitos.
- Con base a los hallazgos en cuanto a la sintomatología que presentaron los niños en este estudio se identificó que esta no fue determinante para el diagnóstico de la obstrucción intestinal por parasitosis en ninguno de los dos casos y que mediante los exámenes de imagen no fue posible identificar la causa de la enfermedad obstructiva.
- La resolución quirúrgica temprana mediante laparotomía con enterostomía para extracción de parásitos y anastomosis primaria es oportuna para los casos de obstrucción intestinal en pacientes pediátricos que no presentan perforación, isquemia o necrosis a lo cual se aconseja incrementar tratamiento médico postquirúrgico a base de antibiótico, antihelmíntico y analgésicos con lo cual, como se observó en los casos

presentados, se logra resultados favorables con mejoría del cuadro y se desvanece la sintomatología.

RECOMENDACIONES

- Se observó que el diagnóstico de los pacientes con obstrucción intestinal por áscaris lumbricoides no se realizó sino en el proceso intraoperatorio por lo que se recomienda identificación oportuna de factores de riesgo durante la entrevista al paciente o representantes y considerar esta patología en pacientes quienes presenten sintomatología de abdomen agudo acompañado de antecedentes predisponentes como vivir en zona rural, ser de escasos recursos económicos, permanecer en ambientes de hacinamiento, etc.
- Insistir en la educación sobre las medidas de prevención para evitar la infección masiva y crónica por parásitos desde las unidades de salud de primer nivel, que como se observó en el análisis de información recopilada resulta más importante que las medidas profilácticas propuestas por organizaciones mundiales.

MATERIAL DE REFERENCIA

1. Andres PRCRPL. Obstruccion intestinal por *Ascaris lumbricoides* [Internet]. Revista Médico-Científico. Luz y Vida. [cited 2022 May 3]. Available from: https://www.academia.edu/54053309/Obstruccion_intestinal_por_Ascaris_lumbricoides
2. Gildner TE, Cepon-Robins TJ, Liebert MA, Urlacher SS, Schrock JM, Harrington CJ, et al. Market integration and soil-transmitted helminth infection among the Shuar of Amazonian Ecuador. *PLoS One*. 2020;15(7):e0236924.
3. Mbanga CM, Ombaku KS, Fai KN, Agbor VN. Small bowel obstruction complicating an *Ascaris lumbricoides* infestation in a 4-year-old male: a case report. *J Med Case Rep*. 2019 May;13(1):155.
4. Atalay M, Gebremickael A, Demissie S, Derso Y. Magnitude, pattern and management outcome of intestinal obstruction among non-traumatic acute abdomen surgical admissions in Arba Minch General Hospital, Southern Ethiopia. *BMC Surg*. 2021 Jun;21(1):293.
5. Long B, Robertson J, Koyfman A. Emergency Medicine Evaluation and Management of Small Bowel Obstruction: Evidence-Based Recommendations. *J Emerg Med*. 2019 Feb;56(2):166–76.
6. Yang TWW, Prabhakaran S, Bell S, Chin M, Carne P, Warriar SK, et al. Non-operative management for small bowel obstruction in a virgin abdomen: a systematic review. *ANZ J Surg*. 2021 May;91(5):802–9.
7. Amara Y, Leppaniemi A, Catena F, Ansaloni L, Sugrue M, Fraga GP, et al. Diagnosis and management of small bowel obstruction in virgin abdomen: a WSES position paper. *World J Emerg Surg*. 2021 Jul;16(1):36.

8. Bower KL, Lollar DI, Williams SL, Adkins FC, Luyimbazi DT, Bower CE. Small Bowel Obstruction. *Surg Clin North Am.* 2018 Oct;98(5):945–71.
9. Azagury D, Liu RC, Morgan A, Spain DA. Small bowel obstruction: A practical step-by-step evidence-based approach to evaluation, decision making, and management. *J Trauma Acute Care Surg.* 2015 Oct;79(4):661–8.
10. Hajibandeh S, Hajibandeh S, Panda N, Khan RMA, Bandyopadhyay SK, Dalmia S, et al. Operative versus non-operative management of adhesive small bowel obstruction: A systematic review and meta-analysis. *Int J Surg.* 2017 Sep;45:58–66.
11. Wang J, Davis RE. Ascaris. *Curr Biol.* 2020 May;30(10):R423–5.
12. Kobayashi Y, Tsuyuzaki J. Ascaris lumbricoides Discharge from the Mouth. Vol. 12, Case reports in gastroenterology. 2018. p. 153–7.
13. Maurelli MP, Alves LC, Aggarwal CS, Cociancic P, Levecke B, Cools P, et al. Ascaris lumbricoides eggs or artefacts? A diagnostic conundrum. *Parasitology.* 2021 Nov;148(13):1554–9.
14. Dold C, Holland C V. Ascaris and ascariasis. *Microbes Infect.* 2011 Jul;13(7):632–7.
15. Haswell-Elkins M, Elkins D, Anderson R M. The influence of individual, social group and household factors on the distribution of Ascaris lumbricoides within a community and implications for control strategies. *Parasitology* 1989; 98: 125-34.
16. Chungara J, Arévalo R. Ascariosis vía biliar intrahepática: informe de caso. *Rev Méd La Paz* 2011; 17: 39-45
17. Villamizar E, Méndez M, Bonilla E, Varon H, de Onatra S. Ascaris lumbricoides infestation as a cause of intestinal obstruction in children: experience with 87 cases. *J Pediatr Surg.* 1996;31:201-4.
18. Wasadikar P, Kulkarni B. Intestinal obstruction due to ascariasis. *Br J Surg.* 1997;84:410-2.

19. Mishra PK, Agrawal A, Joshi M, Sanghvi B, Shah H, Parelkar SV. Intestinal obstruction in children due to Ascariasis: A tertiary health centre experience. *Afr J Paediatr Surg.* 2008; 5:65-70
20. Sönmez Tamer G, Tamer Y. Case report: an intestinal obstruction due to ascariasis. *Turkiye Parazitol Derg* 2009; 33: 185-7.
21. Sardesai S, Sharma M, Barreto G. Isolated pancreatic duct ascariasis in a child. *Indian J Radiol Imaging* 2006; 16: 571-2.
22. Ospina Nieto J, Posada Castrillón ME. Manejo endoscópico de la ascariasis múltiple biliar en niños: presentación de casos y revisión de la literatura. *Rev Col Gastroenterol* 2007; 22(2):149-54.
23. Taylor-Robinson DC, Maayan N, Donegan S, Chaplin M, Garner P. Public health deworming programmes for soil-transmitted helminths in children living in endemic areas. *Cochrane Database of Systematic Reviews* 2019, Issue 9. Art. No.: CD000371. DOI: 10.1002/14651858.CD000371.pub7

ANEXOS

1. Carta de aceptación por la revista



Casa Editora del Polo (CASEDELPO), hace constar que:

El artículo científico:

“Obstrucción Intestinal por áscaris lumbricoides en pacientes pediátricos, revisión de dos casos clínicos”

De autoría:

Adriana Marilena Sucuzhañay Once, Steven Alejandro Jaramillo Nuñez, Juan Carlos Cadena Baquero

Habiéndose procedido a su revisión y analizados los criterios de evaluación realizados por lectores pares expertos (externos) vinculados al área de experticia del artículo presentado, ajustándose el mismo a las normas que comprenden el proceso editorial, se da por aceptado la publicación en el Vol. 7, No 9, Septiembre 2022, de la revista Polo del Conocimiento, con ISSN 2550-682X, indexada y registrada en las siguientes bases de datos y repositorios: Latindex Catálogo v2.0, MIAR, Google Académico, ROAD, Dialnet, ERIHPLUS.

Y para que así conste, firmo la presente en la ciudad de Manta, a los 20 días del mes de agosto del año 2022.


Dr. Víctor R. Jama Zambrano
DIRECTOR