

UNIVERSIDAD TÉCNICA DE AMBATO
FACULTAD DE CIENCIAS AGROPECUARIAS
CARRERA DE MEDICINA VETERINARIA Y ZOOTECNIA



Trabajo de titulación previo a la obtención del grado de:

MEDICO VETERINARIO ZOOTECNISTA

TEMA:

**“ANALISIS DE LAS ALTERACIONES ANATOMOPATOLOGICAS DURANTE
LA INSPECCIÓN POST MORTEM EN BOVINOS FAENADOS EN EL CAMAL
MUNICIPAL DE LA CIUDAD DE AMBATO”**

AUTOR:

ANDRÉS SEBASTIÁN CHONATA NARANJO

TUTOR:

DR. ROBERTO ALMEIDA

CEVALLOS – ECUADOR

2023

APROBACIÓN DEL TUTOR

“ANÁLISIS DE LAS ALTERACIONES ANATOMOPATOLÓGICAS DURANTE
LA INSPECCIÓN POST MORTEM EN BOVINOS FAENADOS EN EL CAMAL
MUNICIPAL DE LA CIUDAD DE AMBATO”

REVISADO POR:

Dr. Roberto Almeida

TUTOR

DECLARACIÓN DE ORIGINALIDAD

Yo, Andrés Sebastián Chonata Naranjo, portador de la cedula de identidad número: 1804419362, libre y voluntariamente enuncio que el Informe Final del Proyecto de Investigación titulado: “ANALISIS DE LAS ALTERACIONES ANATOMOPATOLOGICAS DURANTE LA INSPECCIÓN POST MORTEM EN BOVINOS FAENADOS EN EL CAMAL MUNICIPAL DE LA CIUDAD DE AMBATO” es genuino, original o único y de mi personal autoria. En dicha virtud, expreso que el contenido plasmado es de mi sola responsabilidad legal y académica, con excepción en la parte que se indican las fuentes de información examinadas.

Atentamente. –



Andrés Sebastián Chonata Naranjo

C.I. 180441936-2

AUTOR

DERECHOS DE AUTOR

Al presentar este Informe Final del Proyecto de Investigación titulado “**ANÁLISIS DE LAS ALTERACIONES ANATOMOPATOLOGICAS DURANTE LA INSPECCIÓN POST MORTEM EN BOVINOS FAENADOS EN EL CAMAL MUNICIPAL DE LA CIUDAD DE AMBATO**” como uno de los requisitos previos para la obtención del Título de grado de Medica Veterinaria Zootecnista, en la Facultad de Ciencias Agropecuarias de la Universidad Técnica de Ambato, autorizo a la Biblioteca de la Facultad, para que este documento esté disponible para su lectura, según las normas de la Universidad.

Estoy de acuerdo en que se realice cualquier copia de este Informe Final, dentro de las regulaciones de la Universidad, siempre y cuando esta reproducción no ponga una ganancia económica potencial y se respete los derechos de propiedad intelectual del proyecto al cual está asociado, así como del director de este.

Sin perjuicio de ejercer mi derecho de autor, autorizo a la Universidad Técnica de Ambato la Publicación de este Informe Final, o parte de él.

Atentamente. –



Andrés Sebastián Chonata Naranjo

C.I. 180441936-2

AUTOR

APROBACIÓN DEL TRIBUNAL DE GRADO

APROBADO POR:

FECHA:

.....

Ing. MSc. Patricio Nuñez

PRESIDENTE DEL TRIBUNAL DE CALIFICACIÓN

.....

Dr. MVZ. Gerardo Kelly

MIEMBRO DEL TRIBUNAL DE CALIFICACIÓN

.....

Dr. MVZ. Efraín Lozada

MIEMBRO DEL TRIBUNAL CALIFICADOR

DEDICATORIA

Al Padre Celestial que ha guiado mi camino en cada paso de mi vida, por haberme dado una familia tan hermosa, por haber puesto en mi vida tantos amigos y personas tan maravillosas que han sabido aportar en mí, enseñanzas, anécdotas y fuerza para seguir, crecer y no darme por vencido en el campo laboral y personal.

Andrés Sebastián Chonata Naranjo

AGRADECIMIENTO

A mis padres Cecilia y Mario que en cada palabra de aliento colocan en mi un ladrillo de confianza y fuerza, que nos han brindado tanto a mis hermanas y a mí, que todo es posible, con amor, paciencia y pidiéndole a Dios la guía para seguir a delante, como no ser tan agradecido con mis segundos padres que ya no están con nosotros les agradezco infinitamente a mis abuelitos, por haberme llevado de la mano con Dios en mis primeros pasos y por haber cultivado en mí el amor ante su creación. A mi Tutor Roberto Almeida que plantó en mí el gusto por la sanidad y la inspección veterinaria gracias por ser un buen profesional y una excelente persona. A mi Novia Jennifer Sánchez quien ha estado a mi lado apoyándome durante la realización de este trabajo de titulación.

A mis calificadores Dr. Gerardo Kelly y en especial al Dr. Efraín Lozada que con sus directrices hicieron posible la correcta ejecución de este proyecto investigativo

Andrés Sebastián Chonata Naranjo

INDICE GENERAL DE CONTENIDOS

INDICE GENERAL DE CONTENIDOS.....	viii
ÍNDICE DE TABLAS	xii
ÍNDICE DE FIGURAS	xiii
RESUMEN EJECUTIVO.....	1
ABSTRACT	2
CAPITULO I.....	3
1. INTRODUCCIÓN	3
CAPITULO II.....	4
2. MARCO TEÓRICO	4
2.1. Antecedentes investigativos	4
2.1.1. Antecedentes de la investigación	4
2.1.2. Bases teóricas.....	8
2.1.2.1. Anatomía Patológica.....	8
2.1.2.2. Diagnóstico veterinario	9
2.1.2.3. Diagnóstico anatomopatológicas	10
2.1.2.4. Necropsia	11
2.1.3. Anatomíapatológica bovinos	12
2.1.3.1. Anatomía del hígado	12
□ Generalidades.....	12
2.1.3.2. Alteraciones hepáticas	12
□ Fibrosis	13
□ Melanosis	13
□ Distomatosis	14
□ Telangiectasia.....	15
2.1.3.3. Anatomía de los pulmones.....	15

2.1.3.4.	Alteraciones pulmonares.....	16
□	Enfisema	16
□	Absceso	17
2.1.3.5.	Anatomía estomacal bovina.....	17
□	Retículo, Redecilla o bonete	18
□	Cuajar o abomaso	19
2.1.3.6.	Anatomía intestinal	19
2.1.3.7.	Alteraciones estomacales e intestinales	19
2.2.	HIPÓTESIS Y OBJETIVOS	21
2.2.1.	Hipótesis	21
2.2.2.	Objetivos	21
2.2.2.1.	Objetivo general	21
2.2.2.2.	Objetivos específicos.....	21
CAPITULO III	22
3. METODOLOGÍA	22
3.1.	Materiales	22
3.2.	Métodos.....	22
3.2.1.	Ubicación del experimento.....	22
3.2.2.	Características del lugar	23
3.2.3.	Población	24
3.2.4.	Muestra	24
3.2.5.	Factores de estudios	24
3.2.6.	Diseño experimental	25
3.2.7.	Variable respuesta.....	26
3.2.7.1.	Recurrencia de las alteraciones anatomopatológicas.....	26
3.2.7.2.	Categoría de edad y sexo	27
3.2.7.3.	Procedencia del ganado faenado	28

CAPÍTULO IV.....	29
4. RESULTADOS, DISCUSION Y VERIFICACIÓN DE HIPÓTESIS	29
4.1. Resultados	29
4.1.1. Principales lesiones anatomopatológicas macroscópicas motivo de decomiso.	29
4.1.2. Incidencia de las principales lesiones anatomopatológicas según la categoría de edad y sexo.....	31
4.1.2.1. Distribución de distomatosis como causa de decomiso según la incidencia de categoría de edad y sexo.....	31
4.1.2.2. Distribución de absceso hepático como causa de decomiso según la incidencia de categoría de edad y sexo.....	32
4.1.2.3. Distribución de Cirrosis como causa de decomiso según la incidencia de categoría de edad y sexo.....	33
4.1.2.4. Distribución de Pulmón hemorrágico como causa de decomiso según la incidencia de categoría de edad y sexo	34
4.1.2. Provincia y cantón de origen de los animales que evidencian más casos registrados de lesiones anatomopatológicas en el examen post mortem.	35
4.1.2.1. Distribución por Provincia de origen de los animales que evidencian más casos registrados de lesiones anatomopatológicas.....	35
4.1.2.2. Distribución por cantones de los animales con casos registrados de lesiones anatomopatológicas en la provincia de Tungurahua	36
4.1.2.3. Distribución por cantones de los animales con casos registrados de lesiones anatomopatológicas en la provincia de Cotopaxi.....	37
4.1.2.4. Distribución por cantones de origen de los animales con casos registrados de lesiones anatomopatológicas en la provincia de Chimborazo.....	38
4.1.2.5. Distribución por cantones de origen de los animales con casos registrados de lesiones anatomopatológicas en la provincia de Bolívar.	39
4.2. DISCUSIÓN.....	40
4.2.1. Lesiones anatomopatológicas macroscópicas motivo de decomiso.....	40

4.2.2. Incidencia de lesiones anatomopatológicas identificadas según la categoría de edad y sexo.....	41
4.2.3. Provincia y cantón de origen de los animales que evidencian más casos registrados de lesiones anatomopatológicas en el examen post mortem.	42
4.3. Verificación de la hipótesis	42
CAPITULO V	43
CONCLUSIONES Y RECOMENDACIONES	43
5.1. CONCLUSIONES.....	43
5.2. RECOMENDACIONES.....	44
CAPITULO VI.....	45
REFERENCIAS BIBLIOGRÁFICAS	45
ANEXOS	50

ÍNDICE DE TABLAS

Tabla 1. Alteraciones anatomopatológicas	26
Tabla 2. Edad y sexo.....	27
Tabla 3. Procedencia.....	28
Tabla 4. Principales lesiones anatomopatológicas motivo de decomiso encontradas	29
Tabla 5. Incidencia de distomatosis según edad y sexo.	31
Tabla 6. Incidencia de absceso hepático según de edad y sexo.....	32
Tabla 7. Incidencia de cirrosis hepática según edad y sexo.	33
Tabla 8. Incidencia de pulmón hemorrágico según edad y sexo.	34
Tabla 9. Distribución por provincias de origen con casos registrados.	35
Tabla 10. Distribución por cantones registrados en la provincia de Tungurahua.	36
Tabla 11. Distribución de la provincia de Cotopaxi por cantones registrados.....	37
Tabla 12. Distribución por cantones registrados en la provincia de Chimborazo.....	38
Tabla 13. Distribución por cantones registrados en la provincia de Bolívar.....	39

ÍNDICE DE FIGURAS

Figura 1 Tipos de Diagnóstico.....	9
Figura 2. Examen Macroscópico, presencia de Distomatosis	13
Figura 3. Examen Macroscópico, presencia de Distomatosis	14
Figura 4. Hígado con telangiectasia	15
Figura 5. Enfisema pulmonar	16
Figura 6. Localización del Camal Frigorífico Municipal de Ambato.	23
Figura 7. Principales lesiones anatomopatológicas motivo de decomiso encontradas durante la inspección post mortem.	30
Figura 8. Incidencia de distomatosis según edad y sexo.	31
Figura 9. Incidencia de absceso hepático según de edad y sexo.	32
Figura 10. Incidencia de cirrosis hepática según edad y sexo.	33
Figura 11. Incidencia de pulmón hemorrágico según edad y sexo.....	34
Figura 12. Distribución por provincias con más casos de lesiones anatomopatológicas.	35
Figura 13. Distribución por cantones registrados en la provincia de Tungurahua.	37
Figura 14. Distribución por cantones registrados en la provincia de Cotopaxi.....	38
Figura 15. Distribución por cantones registrados en la provincia de Chimborazo.....	39
Figura 16. Distribución por cantones registrados en la provincia de Bolivar.	40

RESUMEN EJECUTIVO

La presente investigación se ejecutó en el Camal Frigorífico Municipal de la ciudad de Ambato, provincia de Tungurahua. El proceso investigativo duró 2 meses (28 de marzo hasta el 28 de mayo del año 2022), el trabajo de campo se basó en la examinación de lesiones anatomopatológicas en vísceras decomisadas pertenecientes a bovinos faenados.

Para lo cual entró en análisis la totalidad de animales comprendidos en dichos meses de estudio, 2065 bovinos, de los cuales 391 vísceras fueron decomisadas tras la culminación del trabajo de campo, se obtuvieron los siguientes resultados: como primer punto, se identificaron los hallazgos anatomopatológicos observados en el examen post mortem, con un porcentaje del 40% a la lesión con más decomisos corresponden a la patología distomatosis, seguido por absceso hepático con un 15%, y cirrosis con el 10% restante. Con respecto a las lesiones pulmonares se evidencio dos principales: pulmón hemorrágico con un 13% y enfisema pulmonar reflejando un 8%, siendo todos estos causantes de decomisos en ganado bovino faenado. De la cantidad total de animales muestreados 2065 se determinó las principales lesiones anatomopatológicas según la categoría de edad y el sexo a la cantidad total de animales ubicando a las vacas como la categoría de edad con mayor incidencia en distomatosis con un 11.48%, en absceso hepático la mayor incidencia también lo poseen las vacas con un 8.95%, con respecto a cirrosis la incidencia ubica de igual manera a vacas con 9,45% y pulmón hemorrágico la incidencia coloca a vaconas con 9.73%. Como último punto, la procedencia registrada de los animales con más casos de lesiones anatomopatológicas las cuales son motivo de decomiso en el examen post mortem, se identificando a la provincia de Tungurahua, cantón Píllaro el cual posee un 35% del total de casos registrados en la provincia.

Palabras clave: patologías macroscópicas, ganado bovino, lesiones anatomopatológicas.

ABSTRACT

This research was carried out at the Municipal Cold Storage Plant in the city of Ambato, province of Tungurahua. The research process lasted 2 months (March 28 to May 28, 2022), the field work was based on the examination of anatomopathological lesions in seized viscera belonging to slaughtered cattle.

The following results were obtained: as a first point, the anatomopathological findings found with a percentage of 40% of the lesion with more seizures corresponded to the pathology Distomatosis, followed by hepatic abscess with 15%, and Cirrhosis with the remaining 10%. With respect to pulmonary lesions, there were two main ones: hemorrhagic lung with 13% and pulmonary emphysema with 8%, all of them causing seizures in slaughtered cattle. According to the anatomopathological findings recorded, the total number of animals with lesions was classified according to age and sex, placing adult males (bulls) as the sex with more pathologies causing veterinary condemnation, leading the cases of Distomatosis and Hepatic Abscess; with respect to Cirrhosis and Hemorrhagic Lung, adult females (cows) lead the way. Finally, the main territorial areas of origin of the animals with more cases of anatomopathological lesions were determined, which are the reason for confiscation presented in the post-mortem examination of cattle that were slaughtered in the Municipal slaughterhouse of the city of Ambato. The highest number of cases was found in the province of Tungurahua, Píllaro canton, where the cattle with the most lesions come from, accounting for 35% of the total number of cases in the canton to which it belongs.

Key words: macroscopic pathologies, cattle, anatomopathological lesions

CAPITULO I

1. INTRODUCCIÓN

Un Camal es una unidad de faenamiento registrada como legal, que rige todas las normas y estatutos que dictaminan organismos de control, constituido por una edificación e instalaciones; las cuales están creadas para brindar, calidad e inocuidad que busca salvaguardar la seguridad alimentaria de una ciudad a la que pertenece. De manera en la que maneja dichos puntos genera buenas prácticas profesionales demostrando interdependencia en armonía con el bienestar animal y la capacitación constante hacia sus operarios.

La inspección veterinaria post mortem frente a las alteraciones anatomopatológicas representa una importante arma que busca mantener la salud pública alrededor del mundo, a través de condenar o decomisar cualquier producto de origen animal que no cumplan con las normas sanitarias adecuadas para el consumo humano. La inocuidad y la salubridad de los productos de origen animal son de gran importancia porque no solo se encargan de salvaguardar la salud del consumidor, sino que también garantiza la responsabilidad del profesional ante la ética a través de la salud alimentaria. Es por esa razón que la inspección veterinaria y la higiene en todos los mataderos van de la mano.

En nuestro país, al igual que en países de la región, el manejo dado al ganado en las actividades pecuarias puede amenazar a la integridad anatómica de las especies, promoviendo el apareamiento de enfermedades, síndromes y desbalances. Evitando que el productor gane dinero por el decomiso de vísceras patológicas que violan las cualidades organolépticas y parámetros alimenticios de la población.

En contraste a esta problemática, nace la necesidad de crear un documento que sustente la falta de información existente, en la que se ponga en evidencia las principales lesiones anatomopatológicas en vísceras junto con el sexo de ganado bovino que posea más decomisos durante el faenado además de esto la principal provincia, cantón y la parroquia que abastecen al Camal Municipal de la ciudad de Ambato de lesiones anatomopatológicas.

CAPITULO II

2. MARCO TEÓRICO

2.1. Antecedentes investigativos

2.1.1. Antecedentes de la investigación

“FRECUENCIA DE DECOMISOS POR EQUINOCOCOSIS QUÍSTICA EN BOVINOS BENEFICIADOS EN EL MATADERO SAN PEDRO – LURIN, DURANTE EL PERIODO 2014-2015.” Creado en Lima – Perú por el autor Mescua G., (2019).

Dicho trabajo determina la frecuencia de decomiso de hígado y pulmón por Equinococosis y cuáles fueron los meses con mayor y menor frecuencia de decomisos. En los resultados se encontró que la frecuencia de decomiso en el año de estudio fue de 1398 hígados y pulmones, con 0.62% (597) hígados y 0.83% (801) pulmones decomisados por EQ de un total de 95,575 registros de animales beneficiados, además que la mayor frecuencia de decomisos de hígados y pulmones se produjo en los meses de abril a noviembre, mientras que la menor frecuencia, de noviembre a febrero (Mescua G., 2019).

A nivel internacional el trabajo de investigación Ayuque Y. et al. (2019), titulado “PÉRDIDAS ECONÓMICAS POR DECOMISO DE VÍSCERAS ROJAS Y VERDES DE ANIMALES BENEFICIADOS EN EL CAMAL MUNICIPAL DE HUANCAVELICA”. Dicho trabajo cuantifica económicamente en soles las pérdidas monetarias por decomiso de vísceras en animales del camal municipal de Huancavelica durante 5 meses entre julio - noviembre del año 2014. Para lo cual se utilizó como técnica e instrumento de recolección de datos; la inspección de vísceras por observación.

Concluyendo que la frecuencia de animales cuyas vísceras rojas fueron decomisados fue de 69,00%, siendo las pérdidas económicas un total de S/. 25,073.90. por otra parte, la frecuencia de animales cuyas vísceras verdes fueron decomisados fue de 5% equivaliendo a un total en pérdidas de S/. 1,367.29 (Ayuque Y. et al. 2019).

La presente investigación tiene relación con varios temas que desarrollan la incidencia de ciertas enfermedades a distintos niveles, se empieza abordando la técnica para los

hallazgos anatomopatológicos, tal es el caso del artículo generado por Chávez A. (2015), con el tema: “INCIDENCIA DE HIDATIDOSIS EN HÍGADO DE BOVINOS FAENADOS EN EL CAMAL MUNICIPAL DE LA CIUDAD DE PUYO”, el estudio consistió en la inspección veterinaria de las vísceras, hígados, de todos los bovinos faenados para después poderlos pesar y así poder contabilizar las pérdidas monetarias tomando como referencia el valor real de comercialización del hígado.

En dicha investigación se reportó un 3,29% de presencia de hidatidosis, que representan 9 bovinos positivos de un total de 274 animales faenados donde sus hígados fueron decomisados, dándonos un absoluto de 108.6 libras y las pérdidas económicas se contabilizaron en 217.2 dólares (Chávez A., 2015).

Andino & García (2018), en su trabajo de tema: “PATOLOGÍAS QUE CAUSAN DECOMISOS DE HÍGADOS, EN GANADO BOVINO SACRIFICADO EN EL MATADERO NUEVO CARNIC. S.A, MANAGUA DURANTE EL PERIODO DE MARZO-AGOSTO 2017”, estudiaron variables tales como: prevalencia, prevalencia total de hígados afectados con diferentes patologías por mes, prevalencia total de hígados afectados por un tipo de patología por mes y pérdidas económicas; encontrándose que, de un total de 73, 798 hígados inspeccionados, 7,001 resultaron afectados y 66,797 decomisados.

Con la revisión se entendió que, las patologías con mayor prevalencia encontrada fueron Telangiectasia, Absceso y Adherencia. Se entiende que, además del impacto en la salud, las pérdidas económicas generadas por el decomiso de hígados por distintas patologías reflejan un déficit total de C\$1, 373,820.00 Córdobas equivalente a \$45,854.29 Dólares (Andino & García, 2018).

Revisando la investigación realizada por Galván et al. (2011), de tema: “LESIONES ANATOMOPATOLÓGICAS DE BOVINOS EN ENGORDE A CORRAL DE UN ESTABLESIMIENTO EN LA PROVINCIA DE BUENOS AIRES”, se explica que la producción bovina en Argentina ha aumentado en número e importancia en los últimos 20 años. Esto ha llevado a que los sistemas intensivos de producción, sean afectados por el decomiso de vísceras por enfermedades transmisibles y las que resultan del mal manejo nutricional son las que ocasionan mayores pérdidas económicas por mortalidad, gastos

ocasionados por el tratamiento de los afectados o disminución de la productividad (Galván et al. 2011).

A nivel del país, se tienen investigaciones referentes a lesiones anatomopatológicas en el hígado de bovinos, tal es el caso de la investigación desarrollada por Armendáriz (2016), de tema: “IDENTIFICACIÓN DE LESIONES ANATOMOPATOLÓGICAS EN HÍGADOS DE BOVINOS DECOMISADOS EN LA EMPRESA PÚBLICA METROPOLITANA DE RASTRO QUITO”, en la que investiga las diferentes lesiones hepáticas susceptibles a decomiso en un total de 6.541 bovinos faenados en la Empresa Pública Metropolitana de Rastro Quito, entre los meses de enero a mayo del 2015.

Con dicha investigación se obtuvieron las siguientes conclusiones: La estimación de pérdidas económicas representó un total de 3.102 dólares, equivalente a un peso total de 2.068 libras de vísceras decomisadas, tomando en cuenta que el valor de hígado actual a nivel de matadero se encuentra en 1.50 dólares/libra. Además, se supo que la evaluación microscópica es de gran ayuda para confirmar y emitir diagnósticos definitivos de las diversas patologías que se encuentran en el hígado bovino decomisado y que representan un gran impacto a nivel económico para la empresa de rastro y el comerciante (Armendáriz, 2016).

En la ciudad de Quito, se desarrolló el estudio de título: “Estudio retrospectivo de hallazgos post mortem en bovinos, en camales de la provincia de Imbabura, para la determinación de factores de riesgo de las enfermedades más frecuentes durante el período 2013-2018”, por parte de Escobar (2020), en el que se identificaron un grupo de cuatro enfermedades con prevalencias que sobresalen del total de 20 patologías analizadas, entre estas se distingue a la Distomatosis, mastitis, metritis y el signo clínico de los abscesos hepáticos.

Para el caso concreto de enfermedades presentes, en casos dentro de la ciudad de Ambato, tenemos la siguiente investigación, la cual fue desarrollada por Medina Torres (2014), de tema: “PREVALENCIA DE *Fasciola hepática* EN BOVINOS FAENADOS EN EL CAMAL MUNICIPAL DE LA CIUDAD DE AMBATO”, se la realizó mediante observación directa de varios órganos afectados y condenados al decomiso para después

pesarlos y cuantificar las pérdidas económicas teniendo en cuenta el valor real en el mercado de hígado que fue de 1.20 dólares por libra (2014). Realizó un análisis de tipo estadístico mediante “t de Student” expresando los resultados en pasteles.

Con la investigación se obtuvieron las siguientes conclusiones: La prevalencia de Fasciola hepática en el Camal Municipal de la ciudad de Ambato durante el mes de octubre fue 7% que equivale a 233 bovinos positivos de 3304 animales faenados donde fueron decomisados sus respectivos hígados, dándonos 2533.4 libras y una pérdida de \$3294.08. El mes de septiembre la prevalencia fue 12%, 408 bovinos positivos de un total de 3317 animales faenados, dándonos 4584 y una pérdida económica de \$5500,8 (Medina Torres, 2014).

Complementando la información antes presentada, se tiene la investigación de Bejarano Rivera et al. (2021), de título: “DISTOMATOSIS HEPÁTICA EN BOVINOS Y ZOONOSIS. FACTORES DE RIESGOS PARA LA SALUD PÚBLICA”, en la que se tomó toda la población de reses que llegaron a ser faenadas; en el año 2019 de 21,276, en el 2020 de 12.396 este disminuyó por restricciones de la pandemia COVID-19 y para el 2021 (primer semestre) de 6.570 bovinos. Tras el análisis de la información, se recomienda un plan sobre el manejo, prevención y control, tratamiento y erradicación de dicho parásito y dar a conocer a la población sobre los factores de riesgo.

Los hallazgos presentes en ganado bovino a nivel del país, enfatizado en lo indagado en el Camal Municipal de la ciudad de Ambato, se da pie a una investigación exhaustiva de las patologías identificadas post mortem en bovinos en el Camal en mención, en el periodo actual.

2.1.2. Bases teóricas

2.1.2.1. Anatomía Patológica

La anatomía patológica comprende una parte de la medicina veterinaria que se ocupa del estudio de las causas, el desarrollo y las consecuencias de las enfermedades mediante descripciones morfológicas macroscópicas y si es el caso se ocupa de describir de forma microscópica. El diagnóstico se basa en la biopsia, las muestras quirúrgicas, la expansión celular y la necropsia de dicha zona de interés. Por otra parte, si esta se la lleva a cabo en la inspección post mortem en las prácticas profesionales veterinaria.

Es una de las ramas que requieren más trabajo de campo con una larga formación y entrenamiento por parte del profesional (Laboratorio Veterinario Garfia, 2022).

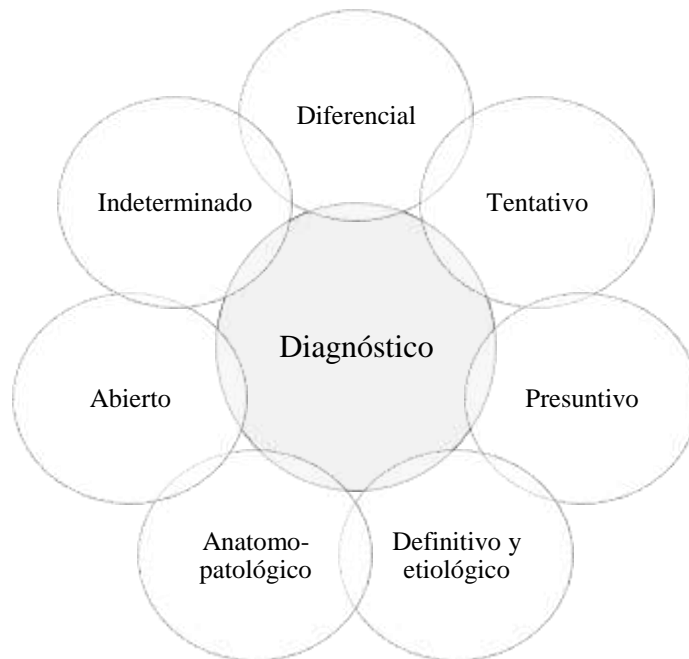Dicha ciencia abarca fundamentalmente todos los aspectos de la patología a nivel morfológico (celular y tisular). Los cambios se estudian mediante diversos métodos, que van desde la patología a la macroscópica, incluyendo la autopsia controlada si es el caso, los estudios macroscópicos, la microscopía óptica o convencional, la biopsia insitu, la inmunofluorescencia, el contraste de fases, el campo oscuro, la electrónica, el escaneo. (Avila Chica et al., 2019; Laboratorio V. Garfia, 2022).

2.1.2.2. Diagnóstico veterinario

El diagnóstico es la etiqueta que se le pone una enfermedad con determinadas características y se aplica a cada caso en particular.

Figura 1

Tipos de Diagnóstico



Nota. Elaborado por Chonata, (2023), información tomada de (Caicedo et al., 2011)

Cada tipo de diagnóstico enunciado, se puede revisar a continuación (Caicedo et al., 2011):

- Diferencial: se entiende como una lista de enfermedades que pueden ser la causa de las manifestaciones clínicas y paraclínicos en cada caso específico.
- Tentativo: Es un diagnóstico dudoso, pero no garantizado.
- Presuntivo: Suele emitirse con mayor certeza tras la consideración de varios diagnósticos diferenciales y la recopilación de información clínica y preclínica adicional.
- Definitivo y etiológico: Diagnóstico confirmado por pruebas determinadas.
- Anatomopatológico: Los sistemas y órganos afectados deben ser identificados en base

a los hallazgos morfológicos anormales, y la lesión deben ser descrita morfológicamente. Esto se considera una prueba de la presencia de la enfermedad.

- Abierto: Describe los cambios clínicos, pero no identifica la causa.
- Indeterminado: Condición en la que se desconoce la causa de una enfermedad.

2.1.2.3. Diagnóstico anatomopatológicas

Dentro del diagnóstico anatomopatológicas se tienen técnicas relevantes como la autopsia, la citología y la biopsia, estos son métodos de estudio de la anatomía patológica dentro de un ambiente controlado o laboratorio. En el caso del diagnóstico con revisión post mortem, se estudian los cambios morfológicos que caracterizan cada uno de los procesos patológicos, si es el caso y la investigación pretende ahondar a partir de extracción de exudados, fluidos biológicos, etc., a los animales enfermos y a los animales para faenamiento emergente, la citología es ideal en el caso de seguimientos a enfermedades de declaración obligatoria y de secciones de tejidos u órganos de animales (Castro & Roldan, 2020).

Cada uno de estos métodos de estudio anatomopatológicos surgió en diferentes momentos del desarrollo histórico de la sociedad y se nutrió de las nuevas tecnologías como resultado de los logros científicos y tecnológicos alcanzados hasta la fecha (Castro & Roldan, 2020).

De manera más extensa las técnicas enunciadas en párrafos anteriores:

Esta herramienta puede ayudar a distinguir las neoplasias de los procesos inflamatorios o hiperplásicos. La citología puede proporcionarnos información suficiente para el tratamiento y el diagnóstico. Es más importante cuando las lesiones son aisladas y contienen células epiteliales o predominantemente redondas. Debido a su baja especificidad, a menudo se requiere la histopatología para estudiar la estructura de los tejidos y las células individuales (Stelle-Martínez, 2007).

La biopsia se basa en el examen microscópico (histopatológico) de una muestra de tejido u órgano de un animal para estudiar su enfermedad o estado. La citología consiste en analizar una pequeña muestra (aspirada o impresa) de una lesión como paso previo a su

posible extirpación. Ambos se utilizan habitualmente como procedimientos de diagnóstico y también tienen valor pronóstico (Martínez, 2020).

La necropsia consiste en el examen sistemático, completo y ordenado de un cadáver, cuya finalidad es establecer la causa de la muerte o enfermedad del animal. Es un procedimiento diagnóstico muy útil en diversos ámbitos de la medicina veterinaria: control epidemiológico, control terapéutico y toxicológico, control de indicadores clínicos, diagnóstico forense, facturación de la compraventa de animales, investigación científica y conservación y/o apoyo de especies silvestres protegidas (Martínez, 2020)

2.1.2.4. Necropsia

La necropsia ha sido la principal fuente de anatomía patológica durante siglos; así, constituye una base importante para el estudio de las enfermedades con fines diagnósticos. Asimismo, es una parte fundamental de los logros de la medicina experimental y de la anatomía de la patología experimental. La necropsia se define como la apertura sistemática del cadáver de un animal (Morales Briceño et al., 2017).

Ya en la práctica, Caicedo et al. (2012) explica que, los patólogos necesitan mucha experiencia para reconocer los patrones de los diferentes tipos de lesiones y, tras su reconocimiento, se puede proponer un conjunto de diagnósticos diferenciales y priorizarlos. Todo esto tiene objetivos claros: Primero, identificar la causa y las circunstancias de la muerte del paciente para controlar la enfermedad desde una perspectiva poblacional. Segundo, obtener la máxima información sobre los parámetros biológicos de las distintas especies animales.

La necropsia debe ser ordenada, sistemática y completa para conseguir el propósito mencionado. Se trata de una actividad que requiere mucho tiempo, sobre todo en relación con la adquisición, el almacenamiento y el futuro traslado y análisis de diversas muestras de tejidos o fluidos corporales (Caicedo et al., 2012).

2.1.3. Anatomíapatológica bovinos

2.1.3.1. Anatomía del hígado

- **Generalidades**

El hígado presenta una cara diafragmática anterior convexa y otra cara visceral o posterior cóncava. En el hígado cabe distinguir un par sinistra y otra parte extra entre las cuales se encuentra la parte intermedia encontrándose con porta hepática que divide a esta porción media en una parte intermedia y otra infra portalis la segunda constituye el lóbulo cuadrático colocado entre la vesícula biliar y el ligamento el cual parte de la zona intermedia abarcando el lóbulo spigelia con el proceso caudado.

Por la porta hepática penetran en el órgano la vena porta como vaso funcional y la arteria hepática propia como un vaso nutricio y salen los canales biliares llegando hasta la región porta. Las venas hepáticas desembocan en la cara diafragmática y en la vena cava posterior siendo esta de una consistencia elástica.

El hígado bovino está poco segmentado la pars sinistra y la pars de dextra no están divididas en lóbulos e incluyen entre ellas el lóbulo cuadrado. El lóbulo caudado posee un proceso caudado con bordes romos que se encuentran muy marcados. El color de dicho órgano se encuentra entre castaño claro y rojizo oscuro en los terneros, en hembras grávidas su tonalidad es amarilla castaña. Una parte de la cara visceral del hígado sobre todo la zona portal, se halla cubierta por el páncreas (Brejov, 2014; Megíaset al., 2022)

2.1.3.2. Alteraciones hepáticas

- **Absceso**

Rodríguez (2018), explica que el absceso se trata de una enfermedad hepática muy común en todas las especies animales, que se presenta en aproximadamente el 10% de los bovinos sacrificados. Los abscesos son causados por una gran variedad de agentes etiológicos, a menudo asociados a enfermedades específicas, pero normalmente con fases localizadas exclusivamente en el hígado.

Existen tipos de abscesos, como los de origen portal, en que bacterias oportunistas llegan

al hígado a través de la vena porta, debido a las peculiaridades de la circulación portal, estos abscesos complican los procesos supurativos de los intestinos, el bazo, el páncreas, los ganglios mesentéricos y otros órganos. También los hay de origen linfático, en los que la supuración hepática se produce debido a la prolongación de los agentes piógenos a lo largo del tracto biliar. Los abscesos pueden aparecer tras una lesión de los propios conductos (Rodríguez, 2018).

- **Fibrosis**

La fibrosis hepática suele producirse como consecuencia de afecciones infecciosas o parasitarias crónicas, esta se produce cuando el agente tóxico persiste durante mucho tiempo o cuando el daño se repite. Como característica elemental se tienen que el hígado se vuelve duro, pálido y áspero; el parénquima hepático reacciona multiplicando los hepatocitos de forma nodular o difusa (Rodríguez, 2018).

- **Melanosis**

La melanosis es la acumulación de melanina en diversos órganos, como los riñones, el corazón, los pulmones y el hígado, así como en otras localizaciones como las meninges, la médula espinal, el tejido conjuntivo y el periostio. La melanina es un pigmento marrón negruzco distribuido aleatoriamente en los tejidos (Rodríguez, 2018). Los depósitos multifocales de melanina en el hígado de los terneros se conocen como melanosis macular. Es frecuente en los terneros y suele desaparecer tras el primer año de vida.

Figura 2.

Examen Macroscópico, presencia de Distomatosis o fascioliasis en hígado

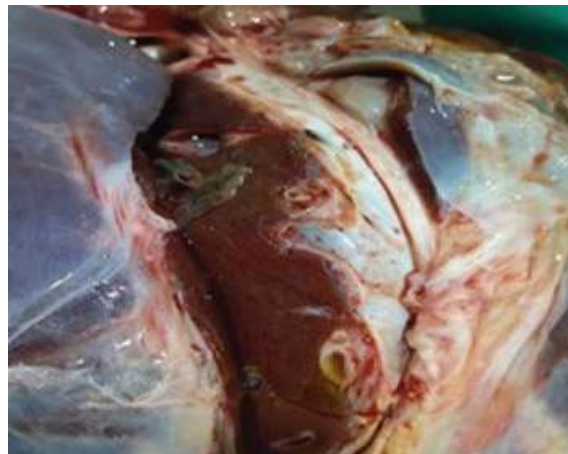

Nota. (Gómez Cabrera, 2019).

- **Distomatosis**

De acuerdo a Perea et al. (2018), la Distomatosis hepática, también conocida como fascioliasis del ganado bovino, se define como una enfermedad parasitaria que tiene como hospedador intermedio al caracol, enfermedad parasitaria frecuente en zonas del mundo con altas lluvias y suelos con drenaje pobre, esta es de interés económico para los productores debido al decomiso del hígado infectado con este parásito en los mataderos. En el sector ganadero, genera pérdidas económicas e interés de salud pública por ser una parasitosis animal que se manifiesta de forma leve a grave infestando el hígado y vías biliares.

Figura 3
Examen Macroscópico, presencia de Distomatosis o fascioliasis en hígado



Nota. (Bejarano Rivera et al., 2021).

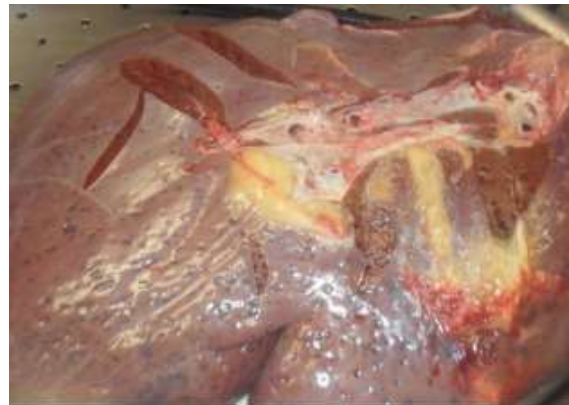Para la prevención de cualquier parasitosis se debe combatir los hospedadores intermediarios y las fases infectivas del parásito en este caso metacercaria, a través de la información a la población y al ganado bovino que está expuesto por la falta de protocolos y uso de molusquicidas, continuar con el control de plagas, manteniendo la alimentación del ganado en condiciones óptimas para su consumo. Además, cuando los animales son llevados al matadero, el veterinario debe analizar todas las vísceras del animal para asegurarse de que el parásito no está presente, bajo un estricto control para evitar vender hígados contaminados y afectar a la salud pública (Bejarano Rivera et al., 2021).

- **Telangiectasia**

Se entiende como la alteración más frecuente de la circulación hepática en el ganado, principalmente en animales viejos. Consiste en la dilatación de un cierto grupo de capilares sinusoidales en cualquier parte del lobulillo hepático, lo que le da un aspecto cavernoso. Los hepatocitos situados en las sinusoides dilatadas desaparecen con el tiempo. A simple vista, en un hígado con telangiectasia se observan numerosas manchas púrpuras deprimidas en la superficie, de contorno irregular y de varios centímetros de diámetro. Al cortar el órgano, también se comprueba la presencia de estas manchas en el interior del parénquima (Rodríguez, 2018).

Figura 4

Hígado con telangiectasia



Nota. (Moreno, 2017)

La lesión no altera significativamente el funcionamiento normal del hígado. En condiciones naturales, estos focos sobresalen de la superficie, pero en un animal muerto, estas zonas parecen estar deprimidas. Cuando se cortan, la sangre se reanuda y las cavidades adquieren una forma irregular (Rodríguez, 2018).

2.1.3.3. Anatomía de los pulmones

- **Generalidades**

El borde dorsal de la tráquea forma una cresta afilada lo que da una forma de cresta afilada llamada también funda de sable. Del lado derecho de la tráquea sale con carácter independiente el Bronchus trachealis. El ala pulmonar izquierda se halla dividida en el lóbulo apical a su vez escindido en dos y el lóbulo abdominal, mientras que en el ala

derecha se puede distinguir en glóbulo apical partido en dos, un lóbulo medio o lóbulo cardiaco, un lóbulo abdominal y un lóbulo accesorio (Brejov, 2014; Megías et al., 2022).

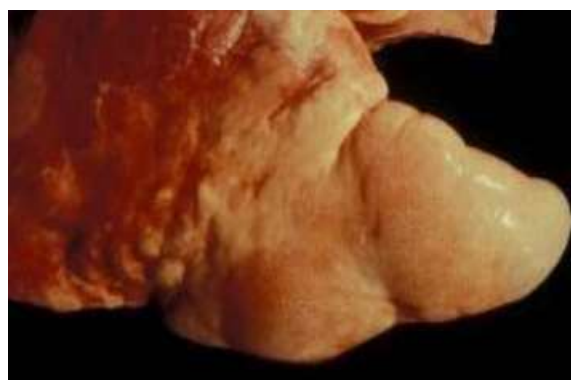2.1.3.4. Alteraciones pulmonares

- **Enfisema**

Se trata de una concentración anormal de aire en el espacio intersticial, que se percibe como crepitación a la palpación del órgano afectado, encontrada con mayor frecuencia en los pulmones durante el examen patológico; se observan lesiones brillantes, de coloración gris-amarillenta alargada o lesiones pálidas, como se ve en las figuras siguientes. Una mala práctica del aturdimiento provoca una muerte agónica con gran esfuerzo respiratorio (SENASA, 2020).

Figura 5

Enfisema pulmonar



Nota. (SENASA, 2020).

Del mismo modo, el enfisema pulmonar bovino puede considerarse una enfermedad causada por la acción de metabolitos tóxicos derivados del L-Triptófano de los pastos, que se caracteriza por un síndrome de dificultad respiratoria grave que afecta predominantemente a animales adultos. Las principales lesiones macroscópicas son un aumento significativo de los pulmones con abundante líquido edematoso y enfisema intersticial (Urrutia et al., 1997).

- **Absceso**

La presencia de bacterias piógenas (estreptococos, estafilococos, etc.) pero en especial *Fusobacterium necrophorum* puede dar lugar a la formación de abscesos únicos o múltiples en distintos órganos. Los síntomas dependerán de su tamaño y localización. Son una cápsula fibrosa bien delimitada y un exudado en su interior, que puede tener diversas características de consistencia, semilíquida, cremosa, pastosa o semisólida, y también de color variable: grisáceo, blanquecino, amarillento, verdoso (Kantor, 2020).

La infección bacteriana hematógena provoca diversos focos sépticos, que pueden agrandarse con la formación de abscesos pulmonares. Las infecciones víricas también entran predominantemente por inhalación y causan bronquiolitis primaria, pero no hay la reacción inflamatoria aguda que se produce con la neumonía bacteriana. La diseminación en los alvéolos provoca un aumento y proliferación de las células epiteliales alveolares y el desarrollo de edema alveolar, esto provoca la compactación de los tejidos afectados (Almeida, 2021).

2.1.3.5. Anatomía estomacal bovina

- **Generalidades de los compartimentos estomacales**

- **Panza o rumen**

Es voluminoso que se extiende desde el diafragma hasta la pelvis bovina siendo el más grande de los compartimentos gástricos, presenta una pared prácticamente delgada en comparación a los otros compartimientos, la superficie interior de este órgano se encuentra recubierta de una mucosa dura con gran capacidad de papilas del tipo puntiagudas, y no encierran ninguna glándula. Se pueden distinguir un saco ventral y un saco dorsal los cuales se comunican por una amplia abertura, en el saco ventral se almacena principalmente líquidos en el dorsal contiene materia en estado sólido y semi sólido la panza está en comunicación con el esófago por medio de los cardias y de la gotera esofágica (en el caso de terneros), una abertura situada debajo de la anterior comunicando el rumen con la redcilla o bonete (Brejov, 2014).

Entre sus principales funciones se encuentran almacenar, fermentar, y absorber las sustancias nutritivas liberadas en los procesos de degradación microbiana de los alimentos, así como son los ácidos grasos volátiles (Brejov, 2014).

- **Retículo, Redecilla o bonete**

La superficie interna presenta un diseño de alvéolos poliédricos que se asemejan a un panal de abejas. Posee dos orificios además de la gotera esofágica (en el caso de terneros), que comunica con el rumen y el otro con el librillo. Los alimentos se mueven libremente entre el rumen y la redecilla, es la cavidad estomacal más pequeña en comparación a los 3 restantes la cual es encargada de procesar las fibras vegetales mediante movimientos musculares.

A este lugar llegan a parar los diferentes cuerpos extraños que contengan los alimentos sólidos. Por ello a sacrificar los animales se encuentran con frecuencia en el retículo piedras clavos sogas guantes entre otros objetos. Estos objetos pueden ocasionar perforaciones del tipo grave que llevan a peritonitis y ocasionalmente la muerte del animal (Brejov, 2014).

- **Librillo, omaso u bonete**

Tercera cavidad estomacal, anatómicamente se presenta encorvado ligeramente plano topográficamente se sitúa al lado derecho del abdomen bovino entre el hígado y la panza, en su interior contienen cientos de láminas pequeñas que dan la impresión de hojas de un libro las cuales tapizan varias y numerosas papilas de contextura dura.

El librillo no posee glándulas de secreción y tiene una función específica de disminuir el tamaño de la partícula vegetal y de desecar los diferentes alimentos de una forma en que los comprime entre sus láminas. El agua que de aquí se extrae retorna a la red de silla y ayuda a facilitar la rumia del animal (Brejov, 2014).

- **Cuajar o abomaso**

Es la cuarta y última cavidad estomacal también es conocido como estómago verdadero del animal el cual posee una forma característica de gaita o de una pera alargada. La mucosa interna de esta cavidad tiene numerosas glándulas secretoras del jugo gástrico que facilita la digestión de los alimentos por lo cual le corresponde la digestión ácida y enzimática.

Sus funciones son: Su principal trabajo es desencadenar la digestión de la fase proteica mediante la cual se libera pepsinógeno y HCL. (Brejov, 2014).

Se podría concluir que este compartimiento gástrico bovino se asemeja al estómago de los no rumiantes.

2.1.3.6. Anatomía intestinal

No presenta mayores diferencias con el de los herbívoros no rumiantes salvo el intestino grueso que tiene menor desarrollo ya que la mayor parte de la fermentación bacteriana se produjo en el rumen, En el intestino se terminan de digerir las proteínas, se digieren las grasas y se absorben todos los productos finales de la digestión. Esto se ve facilitado por la gran longitud del intestino (Tobar García, 2012).

2.1.3.7. Alteraciones estomacales e intestinales

- **Inflamación**

La etiología del síndrome de hemorragia intestinal no está clara, pero se cree que es multifactorial. *Clostridium perfringens* tipo A, un ocupante normal del tracto digestivo del ganado vacuno, se incrimina como patógeno importante, ya que este microorganismo se excreta de forma natural desde los intestinos con mayor frecuencia y en mayor número que en el ganado con otras enfermedades intestinales.

Los bovinos afectados suelen presentar anorexia y depresión de aparición súbita, marcada reducción de la producción de leche, hinchazón y dolor abdominal, y debilidad que

progresar hasta el decúbito. Los signos clínicos incluyen depresión, deshidratación, aumento de la frecuencia cardíaca y respiratoria y palidez de las mucosas.

La zona afectada del intestino es de color rojo oscuro, dilatada, con placas de fibrina en la superficie serosa. Hay un coágulo de sangre denso en el lumen adherido a la mucosa, y el segmento intestinal afectado está necrótico (Ganadería Win, 2018).

El diagnóstico diferencial incluye otras causas de obstrucción física o funcional del intestino delgado, como intususcepción, dilatación del ciego y vólvulo, así como peritonitis difusa, por vólvulo derecho del abomaso y vólvulo de la raíz mesentérica, y enfermedades melenóticas, como úlcera de abomaso (Ganadería Win, 2018).

2.2. Hipótesis y objetivos

2.2.1. Hipótesis

Ha: Existe incidencia de las principales alteraciones anatomopatológicas durante la inspección post mortem en bovinos faenados en el camal municipal de la ciudad de Ambato.

Ho: No existe incidencia de las principales alteraciones anatomopatológicas durante la inspección post mortem en bovinos faenados en el camal municipal de la ciudad de Ambato.

2.2.2. Objetivos

2.2.2.1. Objetivo general

- Determinar las lesiones anatomopatológicas durante la inspección post mortem en decomisos por categoría de edad, sexo y procedencia de bovinos faenados en el Camal Municipal de la ciudad de Ambato.

2.2.2.2. Objetivos específicos

1. Identificar las lesiones anatomopatológicas observados en la inspección postmortem de los bovinos faenados.
2. Determinar la incidencia de las principales lesiones anatomopatológicas según la categoría de edad y el sexo de los bovinos.
3. Registrar la procedencia de los animales que presentan más casos de lesiones anatomopatológicas motivo de decomiso en el examen post mortem para feanamiento.

CAPITULO III

3. METODOLOGÍA

3.1. Materiales

- Mandil
- Filipino
- Overol
- Botas de caucho
- Cuchillo
- Chaira
- Mandil de caucho
- Guantes de nitrilo
- Mascarillas
- Guantes de caucho largos
- Cofia
- Celular
- Hojas impresas con formato
- Esferos
- Borrador
- Computador

3.2. Métodos

3.2.1. Ubicación del experimento

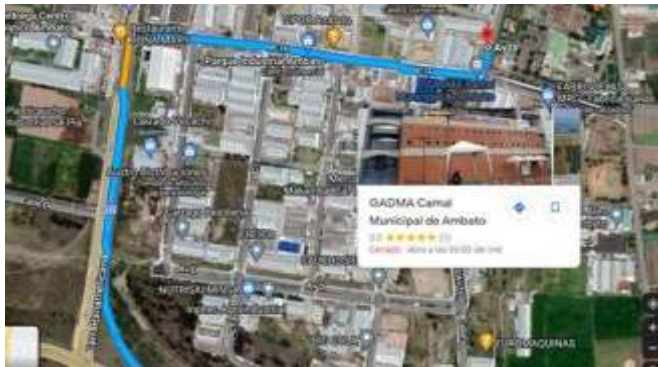El siguiente trabajo investigativo se desarrolló en:

- Camal Frigorífico Municipal de Ambato
- Cantón: Ambato
- Provincia: Tungurahua

- Parroquia: Izamba
- Sector: parque industrial
- Clima Templado
- Temperatura 8°C – 12.6°C
- Longitud 78° 35' 00" Latitud 01° 14' 00"
- Altitud promedio de 2577 msnm.
- Superficie 22.20 km Precipitación 439.4

Figura 6

Localización del Camal Frigorífico Municipal de Ambato



Nota. Imagen tomada de Google Maps

3.2.2. Características del lugar

El Camal Frigorífico de la ciudad de Ambato forma parte del ilustre municipio, el mismo no forma parte de una empresa pública, al día del desenvolvimiento de la presente investigación cumple 22 años de construcción.

3.2.3. Población

La presente investigación está conformada enteramente del ganado bovino que arriba de las diferentes provincias, cantones y parroquias aledañas al Camal Frigorífico Municipal a ser faenados. La población de bovinos inspeccionados en el Camal Municipal Frigorífico de Ambato fue de 2065 bóvidos.

3.2.4. Muestra

La toma de datos dentro de las instalaciones del Camal Municipal se las realizó de domingo a jueves entre las fechas del 28 de marzo hasta el 28 de mayo del 2022.

El tamaño de la muestra consta de la totalidad de bovinos que arribaron a ser faenados durante las fechas ya citada. Obteniendo una muestra representativa de una población específica.

3.2.5. Factores de estudios

1. Lesiones anatomopatológicas.
2. Categoría de edad
3. Sexo de los animales
4. Procedencia del ganado faenado

1. Lesiones anatomopatológicas

Se procedió a la determinación de lesiones anatomopatológicas de vísceras tanto rojas como verdes que llegaron a la mesa de inspección veterinaria mediante la observación palpación e incisión de los mismos.

2. Categoría de edad

Dicho dato también se lo recaba durante el antemortem siendo los animales clasificados de las siguientes categorías de edad: vacas (animal hembra adulto), toro (animal macho adulto), desde los 3 años en adelante. Vacona (animal hembra joven) y torete (animal macho joven) entre los 5 meses y un año.

3. Sexo de los bovinos

Para la toma de dicho dato se tomó en cuenta la realización del ante mortem de la totalidad diaria de bovinos, dicha actividad se la realizaba una vez que los animales ya hayan pasado su tiempo de reposo estipulado en el inciso de Bienestar Animal dictaminado por AGROCALIDAD como obligatorio y dichos animales estén a un par de minutos a ser faenados todo esto a primeras horas de cada día.

4. Procedencia del ganado faenado

Se constató la procedencia a través de guías de movilización emitidas por AGROCALIDAD el cual es un requisito indispensable para que los bovinos ingresen a las instalaciones, siendo estas revisadas a cada uno de los animales a los que se decomisaron vísceras durante el faenamamiento dentro del Camal Frigorífico Municipal Ambato.

3.2.6. Diseño experimental

Diseño no experimental o también llamado transversal, La información obtenida fue recopilada todos los días laborables en el Camal Municipal de la Ciudad de Ambato durante 2 meses, entre el 28 de marzo hasta el 28 de mayo, dicha recolección de datos se basó en la observación directa, clasificación e identificación de lesiones anatomopatológicas tanto en vísceras rojas como verdes, dichos datos se los recopiló a través de registros en los cuales se detallan el tipo de patología y al órgano al que pertenecen.

Las hojas de campo se transformaron a un archivo de Microsoft Excel, en la cual se añadió semanalmente las patologías encontradas durante el trabajo de campo dentro del Camal

Municipal Frigorífico de la ciudad de Ambato, todas las cifras obtenidos fueron transformadas a promedios y sumatorias las cuales se organizaron y tabularon a través del método de análisis porcentual los mismos que para mejorar su comprensión se los expreso a través de gráficos dinámicos en este caso pasteles.

3.2.7. Variable respuesta

3.2.7.1. Recurrencia de las alteraciones anatomopatológicas

Tabla 1

Alteraciones anatomopatológicas

Conceptualización	Indicador	Interrogante	Método	Herramientas
Determinar la recurrencia de las alteraciones anatomopatológicas durante la inspección post mortem en bovinos faenados en el Camal Municipal de la ciudad de Ambato.	Cuantitativo	¿Porcentaje de animales anatomopatológicos?	Uso de la las técnicas observación palpación e incisión durante la inspección post mortem.	Fotos Hojas con formato para la toma de datos.
	Animales patológicos.			
	Cualitativo	¿Qué tipo de alteraciones anatomopatológicas se presentan más?		
	Alteraciones anatomopatológicas.			

Nota. Elaborado por Chonata, (2023).

3.2.7.2. Categoría de edad y sexo

Tabla 2

Edad y sexo

Conceptualización	Indicador	Interrogante	Método	Herramientas
Variables con conexión entre las alteraciones anatomopatológicas y el sexo los bovinos para el faenamiento en el Camal Municipal de la ciudad de Ambato	Sexo Cantidad de machos y hembras	¿Qué sexo revela más alteraciones?	Recopilación a partir de la corroboración de tabla de decomisos post mortem con antemortem	Hojas con formato para la toma de datos.
	Edad Categorías de animales	¿Qué categoría pertenece vaca, vacona, toro, torete?		

Nota. Elaborado por Chonata, (2023).

3.2.7.3. Procedencia del ganado faenado

Tabla 3

Procedencia

Conceptualización	Indicador	Interrogante	Método	Herramientas
Variables que poseen una estrecha conexión entre las alteraciones anatomopatológicas y el lugar de procedencia de los bovinos para el faenamiento en el Camal Municipal de la ciudad de Ambato	Procedencia Provincia y cantón	¿Qué lugar de procedencia refleja más animales con alteraciones anatomopatológicas?	Recopilación de datos a partir de guías de movilización entregada por los dueños de los animales	Hojas con formato para la toma de datos.

Nota. Elaborado por Chonata, (2023).

CAPÍTULO IV

4. RESULTADOS, DISCUSION Y VERIFICACIÓN DE HIPÓTESIS

4.1. Resultados

4.1.1. Principales lesiones anatomopatológicas macroscópicas motivo de decomiso.

Las principales lesiones anatomopatológicas motivo de decomiso en el examen post mortem se presentó tanto en vísceras rojas como verdes, siendo estas clasificadas mediante la técnica de observación, palpación e incisión. Los datos se presentan en la siguiente tabla.

Tabla 4

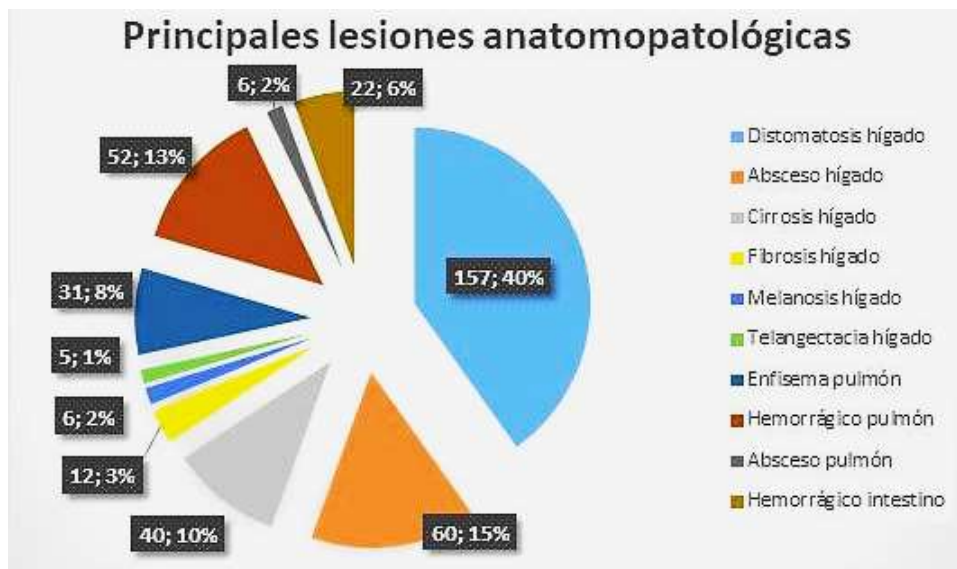
Principales lesiones anatomopatológicas motivo de decomiso encontradas durante la inspección post mortem.

Descripción	Conteo	Porcentaje
Distomatosis	157	40 %
Absceso hepático	60	15%
Cirrosis hepático	40	10%
Fibrosis hepático	12	3%
Melanosis hepática	6	2%
Telangectacia hepática	5	1%
Enfisema pulmón	31	8%
Hemorrágico pulmón	52	13%
Absceso pulmón	6	2%
Intestino hemorrágico	22	6%
Total	391	100,00%

Nota. Elaborado por Chonata, (2023).

Figura 7

Principales lesiones anatomopatológicas motivo de decomiso encontradas durante la inspección post mortem.



Nota. Elaborado por Chonata, (2023).

Interpretación.

Según los datos recopilados las lesiones anatomopatológicas más frecuentes observadas en el Camal Municipal de la Ciudad de Ambato motivo de decomiso son: distomatosis con un 157 bovinos representando el 40%, seguido por 60 animales con absceso hepático pertenecientes al 15%, cirrosis hepática con 40 animales ocupando el 10%, 52 casos para pulmón hemorrágico con un 13% , enfisema pulmonar con 31 animales representando el 8%, intestino hemorrágico con 22 bovinos siendo el 6%, fibrosis hepática con 12 animales correspondientes al 3%, continuando con 6 animales para absceso pulmonar y melanosis hepática con 2% respectivamente y finalmente telangiectacia hepática con 5 animales correspondiente al 1% .

4.1.2. Incidencia de las principales lesiones anatomopatológicas según la categoría de edad y sexo.

4.1.2.1. Distribución de distomatosis como causa de decomiso según la incidencia de categoría de edad y sexo.

Tabla 5

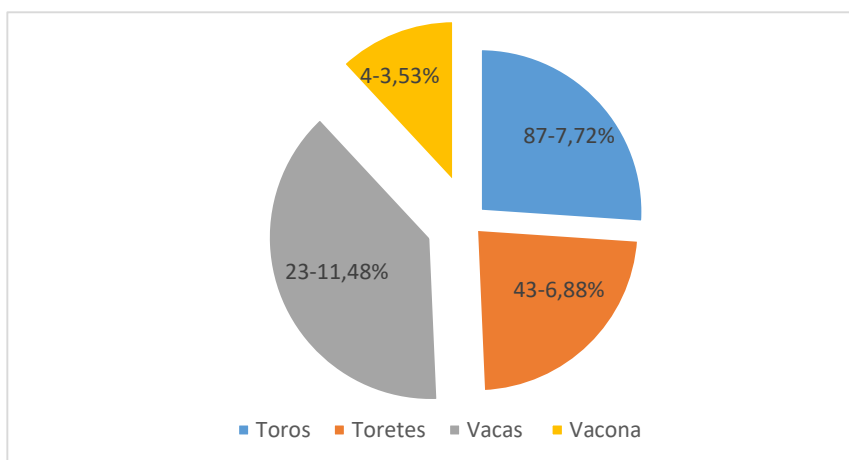
Incidencia de distomatosis según edad y sexo.

Descripción	Total de animales	Distomatosis	Incidencia %
Toros	1126	87	7.72%
Torettes	625	43	6.88%
Vacas	201	23	11.48%
Vaconas	113	4	3.53%
Total	2065	157	29.61%

Nota. Elaborado por Chonata, (2023).

Figura 8

Incidencia de distomatosis según edad y sexo



Nota. Elaborado por Chonata, (2023).

Interpretación:

De 2065 animales muestreados, 157 presentaron distomatosis correspondientes a una incidencia del 29.61%, los cuales esta distribuidos en 87 toros equivalentes a un 7.72%; seguido por 43 toretes con un 6.88%, 23 vacas correspondientes al 11.48% y 4 vaconas que pertenecen al 3.54%.

4.1.2.2. Distribución de absceso hepático como causa de decomiso según la incidencia de categoría de edad y sexo.

Tabla 6

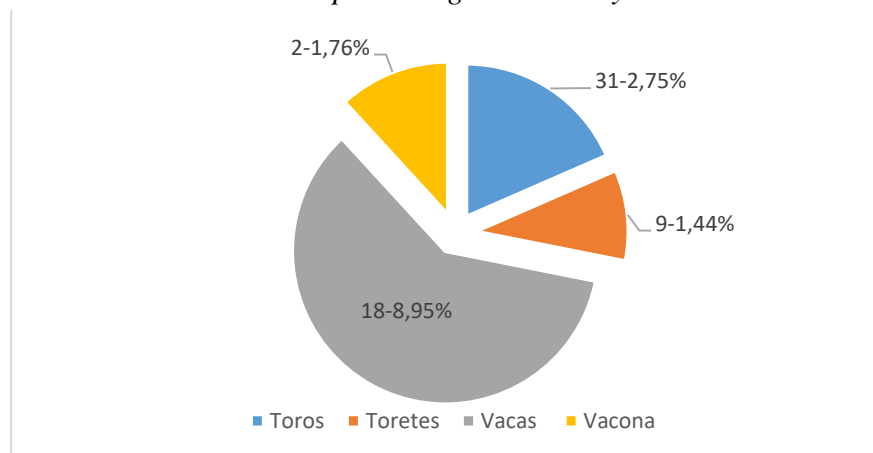
Incidencia de absceso hepático según de edad y sexo.

Descripción	Total de animales	Absceso hepático	Incidencia %
Toros	1126	31	2.75%
Torettes	625	9	1.44%
Vacas	201	18	8.95%
Vaconas	113	2	1.76%
Total	2065	60	14.9%

Nota. Elaborado por Chonata, (2023).

Figura 9.

Incidencia de absceso hepático según de edad y sexo.



Nota. Elaborado por Chonata, (2023).

Interpretación

De 2065 animales muestreados, 60 presentaron absceso hepático correspondientes a una incidencia de 14.9%, los cuales se encuentran distribuidos de la siguiente manera: 31 Toros con 2.75%, seguido por 9 Toretes con un 1.44%, 18 Vacas con el 8.95%, y con 2 Vaconas un 1.76%.

4.1.2.3. Distribución de Cirrosis como causa de decomiso según la incidencia de categoría de edad y sexo

Tabla 7

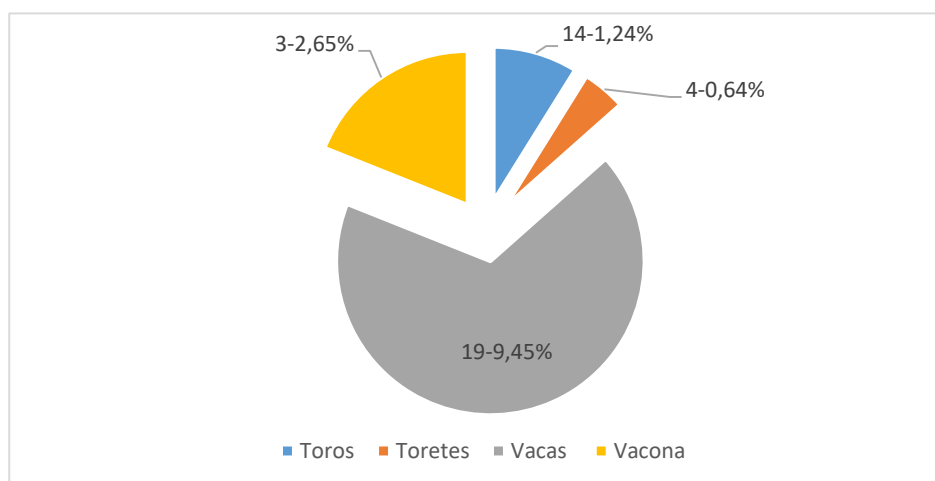
Incidencia de cirrosis hepática según edad y sexo

Descripción	Total	Cirrosis	Porcentaje
Toros	1126	14	1.24%
Torettes	625	4	0.64%
Vacas	201	19	9.45%
Vaconas	113	3	2.65%
Total	2065	40	13.98%

Nota. Elaborado por Chonata, (2023).

Figura 10

Incidencia de cirrosis hepática según edad y sexo



Nota. Elaborado por Chonata, (2023).

Interpretación

De 2065 animales muestreados, 40 presentaron cirrosis hepática correspondientes a una incidencia de 13.98%, de los cuales: 14 toros corresponden a 1.24%, 4 toretes con 0.64%, 19 vacas con el 9.45% y 3 vaconas con el 2.65%.

4.1.2.4. Distribución de pulmón hemorrágico como causa de decomiso según la incidencia de categoría de edad y sexo

Tabla 8

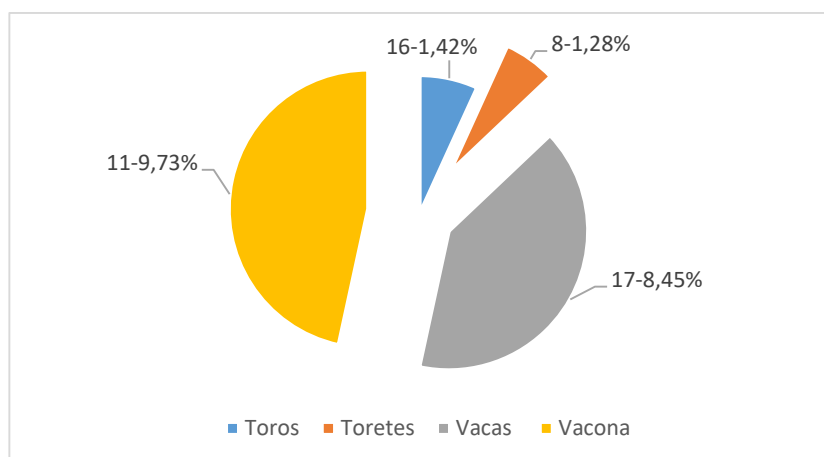
Incidencia de pulmón hemorrágico según edad y sexo.

Descripción	Total	Pulmón Hemorrágico	Porcentaje
Toros	112	16	1.42%
Torettes	625	8	1.28%
Vacas	201	17	8.45%
Vaconas	113	11	9.73%
Total	2065	52	20.88%

Nota. Elaborado por Chonata, (2023).

Figura 11

Incidencia de pulmón hemorrágico según edad y sexo



Nota. Elaborado por Chonata, (2023).

Interpretación

De un total de 2065 animales muestreados, 52 presentaron pulmón hemorrágico corresponden a una incidencia del 20.88%, de los cuales se encuentran distribuidos en 16 toros con un 1.42%, 8 toretes con 1.28%, 17 vacas con el 8.45%, y por 11 vaconas con un 9.73%.

4.1.2. Provincia y cantón de origen de los animales que evidencian más casos registrados de lesiones anatomopatológicas en el examen post mortem.

4.1.2.1. Distribución por Provincia de origen de los animales que evidencian más casos registrados de lesiones anatomopatológicas.

Tabla 9.

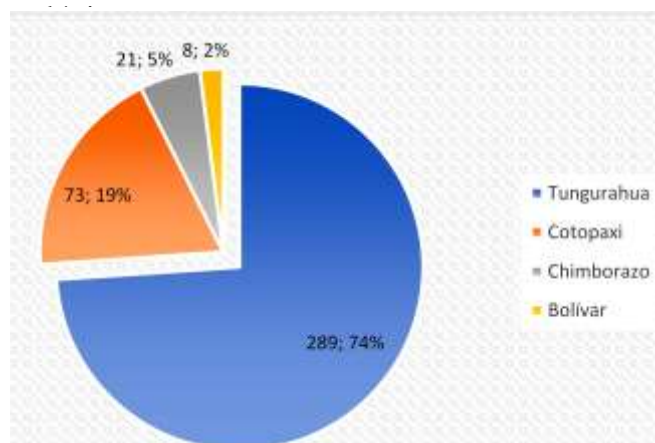
Distribución por provincias de origen con casos registrados

Descripción	Conteo	Porcentaje
Tungurahua	289	74%
Cotopaxi	73	19%
Chimborazo	21	5%
Bolívar	8	2%
Total	391	100,00%

Nota. Elaborado por Chonata, (2023).

Figura 12

Distribución por provincias con más casos de lesiones



Nota. Elaborado por Chonata, (2023).

Interpretación:

De un total de 391 casos registrados con lesiones anatomopatológicas la provincia de Tungurahua ocupa el primer lugar con 289 casos correspondientes al 74%, seguida por Cotopaxi con 73 casos con un 19%, la provincia de Chimborazo 21 con el 5% y Bolívar con 8 casos representando el 2%.

4.1.2.2. Distribución por cantones de los animales con casos registrados de lesiones anatomopatológicas en la provincia de Tungurahua

Tabla 10

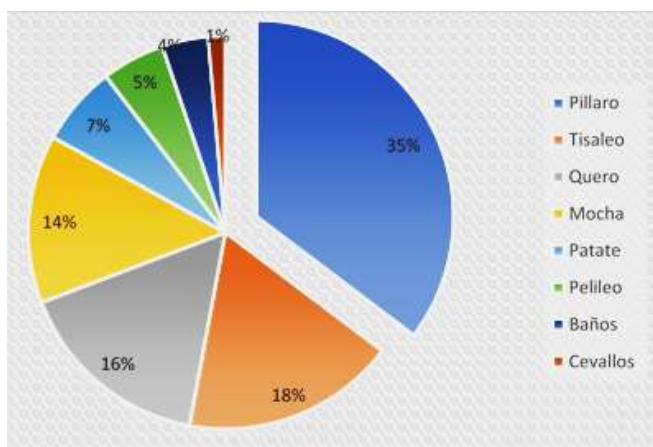
Distribución por cantones registrados en la provincia de Tungurahua.

Descripción	Conteo	Porcentaje
Pillaro	102	35%
Tisaleo	51	18%
Quero	47	16%
Mocha	40	14%
Patate	19	7%
Pelileo	15	5%
Baños	11	4%
Cevallos	4	1%
Total	289	100,00%

Nota. Elaborado por Chonata, (2023).

Figura 13.

Distribución por cantones registrados en la provincia de Tungurahua.



Nota. Elaborado por Chonata, (2023).

Interpretación

Tungurahua, fue la provincia con más casos registrados de lesiones anatomopatológicas los cuales se presentaron en 8 de los 9 cantones con un total de 289 animales, 102 casos en el cantón Pillarolo con un 35%, 51 casos en el cantón Tisaleo con un 18%, 47 casos en el cantón Quero con un 16%, 40 casos en el cantón Mocha con un 14%, 19 en el cantón Patate con un 7%, 15 casos en el cantón Pelileo con un 5%, 11 casos en el cantón Baños con un 4% y con 2 casos en el cantón Cevallos con un 1%.

4.1.2.3. Distribución por cantones de los animales con casos registrados de lesiones anatomopatológicas en la provincia de Cotopaxi.

Tabla 11.

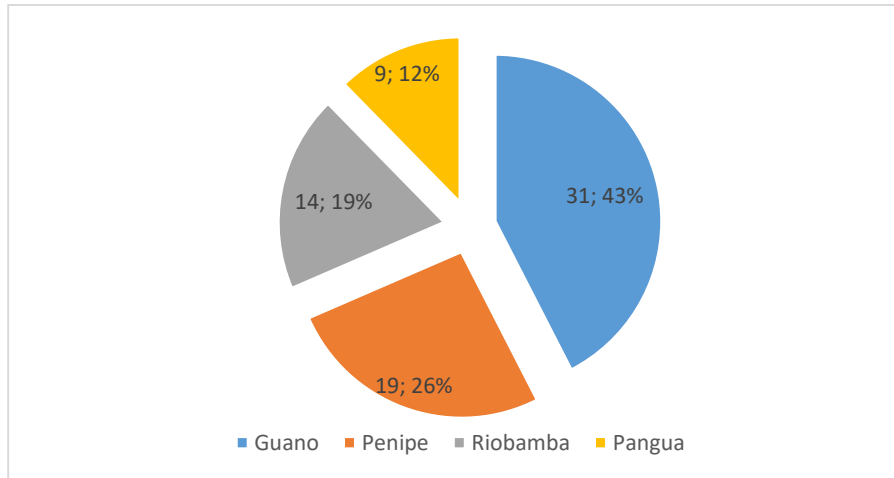
Distribución de la provincia de Cotopaxi por cantones registrados.

Descripción	Conteo	Porcentaje
Salcedo	31	43%
Pujilí	19	26%
Latacunga	14	19%
Pangua	9	12%
Total	73	100,00%

Nota. Elaborado por Chonata, (2023).

Figura 14

Distribución por cantones registrados en la provincia de Cotopaxi



Nota. Elaborado por Chonata, (2023).

Interpretación

Dentro de la provincia de Cotopaxi solo se registraron lesiones anatomopatológicas en 4 cantones, Salcedo con 31 casos represento el 43%, Pujilí con 19 casos con un 26%, Latacunga con 14 casos, con un 19%, Pangua con 9 casos con un 12%.

4.1.2.4. Distribución por cantones de origen de los animales con casos registrados de lesiones anatomopatológicas en la provincia de Chimborazo.

Tabla 12

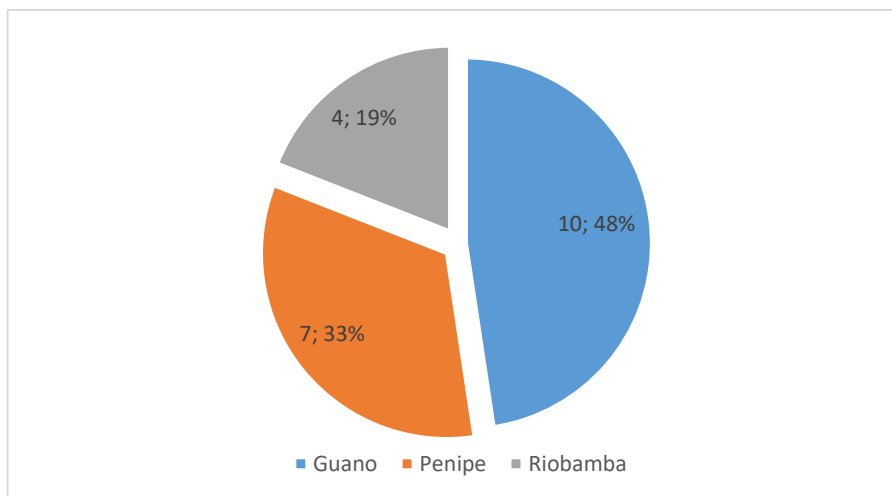
Distribución por cantones registrados en la provincia de Chimborazo

Descripción	Conteo	Porcentaje
Guano	10	48%
Penipe	7	33%
Riobamba	4	19%
Total	21	100,00%

Nota. Elaborado por Chonata, (2023).

Figura 15

Distribución por cantones registrados en la provincia de Chimborazo



Nota. Elaborado por Chonata, (2023).

Interpretación

Dentro de la provincia de Chimborazo se reportó 21 casos solo en 3 cantones, Guano con 10 casos con un 48%, Penipe con 7 casos con un 33% y Riobamba 4 casos con un 19%.

4.1.2.5. Distribución por cantones de origen de los animales con casos registrados de lesiones anatomopatológicas en la provincia de Bolívar.

Tabla 13

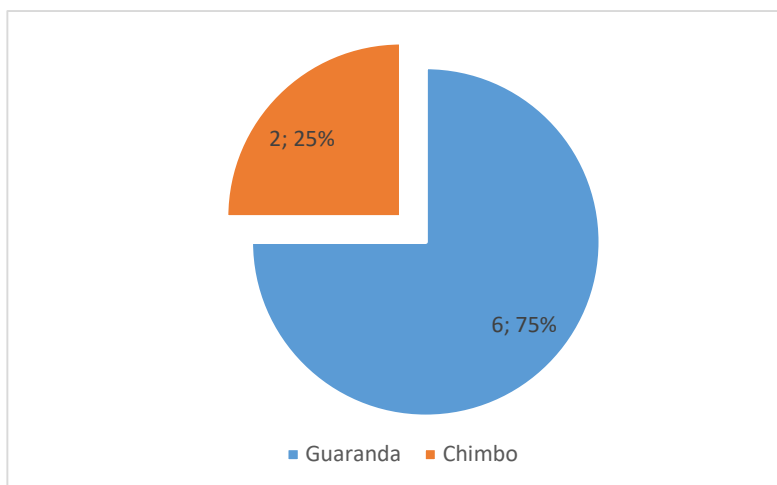
Distribución por cantones registrados en la provincia de Bolívar

Descripción	Conteo	Porcentaje
Guano	6	75%
Penipe	2	25%
Total	8	100,00%

Nota. Elaborado por Chonata, (2023).

Figura 16

Distribución por cantones registrados en la provincia de Bolívar



Nota. Elaborado por Chonata, (2023).

Interpretación

En la provincia de Bolívar se reportaron 8 casos en solo 2 cantones, Guaranda 6 casos con un 75% y Chimbo 2 casos con un 25%.

4.2. Discusión

4.2.1. Lesiones anatomopatológicas macroscópicas motivo de decomiso.

Los resultados obtenidos en nuestra investigación no muestran concordancia con resultados reportados en otros centros de faenamiento realizados en el país. (Tobar 2021), quien indica que de los decomisos que se realizaron en la EMRAQ proveniente de la provincia de Cotopaxi, el 29% con el más alto índice corresponde a distomatosis difiriendo de nuestros resultados en donde se encontró un 40% de dicha patología. Asimismo, (Tobar 2021), menciona que, en la provincia de Santo Domingo, donde se decomisó en su mayoría abscesos hepáticos con un 33% y en Pichincha con cirrosis hepática 9%, resultados que discrepan con los obtenidos en nuestra investigación ya que se encontró un 15% de absceso hepático y 10% de cirrosis hepática, demostrando cifras diferentes para los camales de la ciudad de Quito y Ambato respectivamente. (Víctor 2018) quien menciona que los decomisos en el camal de la ciudad de Guayaquil a más de distomatosis, corresponden a pulmón hemorrágico con un 25%. Estos valores no concuerdan con los obtenidos en nuestra investigación reportando un 13 % de

mencionada patología. Estas diferencias en los resultados se deben a que el área geográfica de producción, pisos climáticos, sistemas de explotación, tipo de alimentación y manejo de cada unidad de producción.

4.2.2. Incidencia de lesiones anatomopatológicas identificadas según la categoría de edad y sexo.

En la empresa pública El Rastro de la ciudad de Riobamba se realizó un estudio por parte de (Moscoso D. 2017), en la cual se inspeccionaron 2899 bovinos faenados de los cuales 385 casos presentaron distomatosis, registrando según la edad y sexo, una incidencia del 13.28% en toros, estos valores no concuerdan con los obtenidos en nuestra investigación en la cual se muestreo un total de 2065 bovinos de los cuales 157 resultaron positivos para dicha lesión, obteniendo una incidencia de 7.72% para esta categoría, en hembras el índice es mayor con un 11.48% debido a que por condiciones de manejo, requerimientos energéticos en el periodo pre-parto, parto, pos-parto y lactancia (balance energético negativo) que predispone a diversas lesiones anatomopatológicas según lo mencionado por (Lizarzaburo R. 2020).

Según (Bretschneider G. 2020). Realizó un estudio de la incidencia de absceso hepático en el cual habla sobre una predisposición que tienen las vacas adultas para su presentación, por las condiciones de confinamiento y alimentos concentrados ricos en carbohidratos. Condiciones que concuerdan con los resultados de nuestra investigación, ya que la mayor incidencia la ocupan las Vacas con 8.45% de 17 casos, de un total de 201 vacas muestreadas, que comparado con 1126 machos muestreados presentaron 16 casos dando una incidencia de 2.75% de un total de 2065 bovinos.

(Lizarzaburo R. 2020). Manifiesta que animales con gran balance energético negativo pre-parto han evidenciado mayor predisposición para presentar el desarrollo de cetosis la cual puede derivar en cirrosis hepática abarcando una deficiencia de glucosa, porque entre el 60 a 85% de la glucosa disponible es usada en la glándula mamaria para la síntesis de leche, predisponiendo a las Vacas a una fuerte interacción entre el exceso de disponibilidad o movilización de ácidos grasos y deficiencia de glucosa como mecanismo de acción por lo que existe una inhibición de la transformación de hepatocitos estrellados a miofibroblastos, que son los responsables de la deposición de fibras de colágeno originando la cirrosis hepática, estos valores concuerdan con los obtenidos en nuestra investigación en donde se reportó una incidencia del 9.45% de 19 casos

de un total de 201 vacas para dicha patología que comparado con 1126 machos, de los cuales 14 casos determinaron una incidencia de 1.24% de un total de 2065 bovinos muestreados.

Según (Ramírez F. 2020) tras la examinación de 582 bovinos machos tipo exportación, de diferentes procedencias, los cuales fueron faenados en el frigorífico Frigosinú del municipio de Montería (Córdoba, Colombia), se muestreo de forma sistemática los órganos y se decomisaron los pulmones de 190 animales jóvenes con hemorragias pulmonares en machos, reportando una incidencia del 32,7%, estos valores no concuerdan con los obtenidos en nuestra investigación en la cual se muestrearon 2065 animales de los cuales 113 fueron vacas con 11 casos positivos reportando una incidencia del 9.73% que comparado con 625 toretes de los cuales 8 casos determinaron una incidencia de 1.28% de un total de 2065 bovinos muestreados.

4.2.3. Provincia y cantón de origen de los animales que evidencian más casos registrados de lesiones anatomopatológicas en el examen post mortem.

Según la autora (Victor K. 2018). Quien hace un estudio retrospectivo a la cantidad de decomisos del año 2017 en el Camal de Guayaquil, llegando a la conclusión que la mayoría de decomisos bovinos fue en la provincia de Azuay desde el cantón Camilo Ponce Enríquez, ya que la mayoría de los animales procedentes de mencionado cantón, son faenados en el camal de Guayaquil presentando el 46.9% del total de decomisos anuales. Datos que concuerdan con nuestro trabajo ya que en el Camal Municipal de la ciudad de Ambato se registró 289 casos en la provincia de Tungurahua con 102 casos en el cantón Pillaro representando el 35%.de decomisos total, debido a que mayoría de los animales proceden de dicho cantón.

4.3. Verificación de la hipótesis

Los resultados obtenidos en la investigación permiten aceptar la hipótesis alternativa (**H_a**), ya que existe incidencia de las principales alteraciones anatomopatológicas durante la inspección pos mortem en bovinos faenados en el camal municipal de la ciudad de ambato.

CAPITULO V

CONCLUSIONES Y RECOMENDACIONES

5.1. CONCLUSIONES

- Con la investigación de campo realizada, se identificaron las lesiones anatomopatológicas motivo de decomiso en la inspección post mortem a bovino faenados obteniendo: distomatosis, seguido por absceso hepático, cirrosis hepática, pulmón hemorrágico, enfisema pulmonar, intestino hemorrágico, fibrosis hepática, absceso pulmonar, melanosis y finalmente telangiectacia hepática.
- De un total de 2065 animales muestreados se determinó la incidencia de las principales lesiones anatomopatológicas según la categoría de edad y el sexo, en donde se reportó que las vacas presentan la mayor incidencia de distomatosis con un 11.48%, en absceso hepático la mayor incidencia también lo poseen las vacas con un 8.95%, con respecto a cirrosis la incidencia ubica de igual manera a vacas con 9,45% y pulmón hemorrágico la incidencia pertenece a las vaconas con 9.73%.
- Según la procedencia registrada de los animales con más casos de lesiones anatomopatológicas las cuales son motivo de decomiso en el examen post mortem, se identificando a la provincia de Tungurahua, cantón Píllaro el cual posee un 35% del total de casos registrados en la provincia.

5.2. RECOMENDACIONES

- Se recomienda realizar investigaciones por cada camal autorizado a nivel regional y nacional con la finalidad de proporcionar datos de otras localidades que sirvan como referencia.
- Se recomienda difundir la información obtenida a los productores con el objetivo de reducir la presencia de lesiones anatomopatológicas en la provincia.
- Es preciso expandir la metodología aplicada en la presente investigación a otros camales de la provincia y a nivel país. Un seguimiento adecuado permitirá tener indicadores que impulsen a generar estrategias macro, para planes a gran escala que solucionan problemáticas comunes.

CAPITULO VI

REFERENCIAS BIBLIOGRÁFICAS

- Almeida, B. (2021). Diagnóstico precoz de neumonías en terneros mediante ultrasonografía y recomendaciones para el control y prevención en establecimientos comerciales de la cuenca lechera sur de Uruguay [Universidad de la República]. <https://www.colibri.udelar.edu.uy/jspui/bitstream/20.500.12008/33853/1/FV-34965.pdf>
- Andino, C., & García, M. (2018). Patologías que causan decomisos de hígados, en ganado bovino sacrificado en el matadero NUEVO CARNIC. S.A, Managua durante el periodo de marzo-agosto 2017. <https://repositorio.una.edu.ni/3697/1/tnl01a552.pdf>
- Armendáriz, E. (2016). Identificación de lesiones anatomopatológicas en hígado de bovinos decomisados en la empresa pública metropolitana de rastro de Quito. 2016.
- Avila Chica, F. A., Guillen Mendoza, R. V., & Avendaño Robles, V. A. (2019). La anatomía patológica presente y futuro. Revista Arbitrada Interdisciplinaria de Ciencias de La Salud. Salud y Vida, 3(6), 551. <https://doi.org/10.35381/s.v.v3i6.331>
- Bejarano Rivera, C., Chicaiza Sánchez, A., Garzón Jarrín, R., & Mera Andrade, R. (2021). Distomatosis hepática en bovinos y zoonosis. Factores de riesgos para la salud pública. Revista Alfa, 5(15), 406–416. <https://doi.org/10.33996/revistaalfa.v5i15.126>
- Brejov, G. (2014). Semiología Veterinaria Medicina 1. Facultad de Ciencias Veterinarias - Universidad de Buenos Aires, 518. <http://www.fvet.uba.ar/areas/semiologia/RESPIRATORIO.pdf>
- Bretschneider, G. (2020). Acidosis ruminal y abscesos hepáticos. Abscesos hepáticos en el

ganado bovino a corral. *Veterinary Clinics Food Animal Practice*, 23: 351 – 369.

Caicedo, J., Ospina, J., & Avila, J. (2011). Razonamiento Diagnóstico En Anatomopatología Veterinaria. *Veterinarios de Vida Silvestre*, ISSN 2011-9348, 169–184. www.veterinariosvs.org

Caicedo, J., Ospina, J. C., & Avila, J. (2012). Técnica de necropsia, interpretación de hallazgos macrocópicos y toma de muestras en mamíferos silvestres. *Memorias de La Conferencia Interna En Medicina y Aprovechamiento De Fauna Silvestre, Exótica y No Convencional*, 8(February), 42–66.

Castro, C. S., & Roldan, L. F. (2020). Los métodos de estudio anatomopatológicos desde una mirada histórica, social y contextualizada *Pathological study methods from a historical , social and contextualized perspective. Medisur*, 18(5), 762–771.

Colmenares Rivera, E., Rodil Bestene, J., & Crosby Granados, R. (2021). *Determinación de causas y pérdidas económicas por decomisos presentes en vísceras rojas en el frigorífico del municipio de Arauca*. 6.

Escobar, G. (2020). *Estudio retrospectivo de hallazgos post mortem en bovinos, en camales de la provincia de Imbabura, para la determinación de factores de riesgo de las enfermedades más frecuentes durante el período 2013-2018*. <http://www.dspace.uce.edu.ec/bitstream/25000/6912/1/T-UCE-0014-048.pdf>

Galvan, W. R. (2011). *LESIONES ANATOMOPATOLÓGICAS DE BOVINOS en engorde a corral en un establecimiento de Buenos Aires. October*, 54–59. http://www.produccion-animal.com.ar/sanidad_intoxicaciones_metabolicos/enfermedades_en_feedlot/26-revista_cvpba_58.pdf

Ganaderia Win. (2018). *Enfermedades intestinales en el ganado bovino*. <https://ganaderia.win/enfermedades-intestinales-en-el-ganado-bovino/#Lesiones>

- Kantor, I. (2020). Generalidades sobre afecciones pulmonares en bovinos. *Instituto Panamericano de Protección de Alimentos y Zoonosis*.
https://www.argentina.gob.ar/sites/default/files/modulo_i_generalidades_sobre_tbc_bovina_abril2020.pdf
- Lab Tests Online. (2020). *Anatomía patológica*. SEQC ML.
<https://labtestsonline.es/articles/anatomia-patologica>. Laboratorio Veterinario Garfia. *Anatomía Patológica*. <https://laboratorioveterinario.vet/anatomia-patologica/>
- Lizarzaburo, C. (2020). *Enfermedades metabólicas de los bovinos*. Síndrome Hepático. Producción animal argentina. https://www.produccion-animal.com.ar/sanidad_intoxicaciones_metabolicos/metabolicas/metabolicas_bovinos/69-Sindrome_Hepatico.pdf
- Martínez, J. (2020). *Diagnóstico Anatomopatológico*. Universidad Católica de Valencia.
[https://www.ucv.es/quienes-somos/campus-y-centros/hospital-veterinario-ucv/servicios-clinicos/diagnostico-anatomopatologico.text=Es un procedimiento diagnóstico muy,de especies salvajes y%2Fo](https://www.ucv.es/quienes-somos/campus-y-centros/hospital-veterinario-ucv/servicios-clinicos/diagnostico-anatomopatologico.text=Es%20un%20procedimiento%20diagn%C3%B3stico%20muy%2Cde%20especies%20salvajes%20y%20Fo)
- Martínez Villá, D., Izquierdo Pérez, N., Pereiro Parga, E., & Tamayo Escobar, Y. (2017). *Causas de decomisos de hígados, riñones y corazones en un matadero*. Cuba. *Revista de Producción Animal*, 29(1), 36–39.
http://scielo.sld.cu/scielo.php?script=sci_arttext&pid=S2224-79202017000100007
- Medina Torres, L. D. C. (2014). *Prevalencia de Fasciola Hepática en bovinos faenados en el camal municipal de la ciudad de Ambato* [Universidad Técnica de Ambato].
[https://repositorio.uta.edu.ec/bitstream/123456789/8217/1/Tesis 19 Medicina Veterinaria y Zootecnia -CD 294.pdf](https://repositorio.uta.edu.ec/bitstream/123456789/8217/1/Tesis%2019%20Medicina%20Veterinaria%20y%20Zootecnia%20-CD%20294.pdf)
- Megías, M., Molist, P., & Pombal, M. (2022). *Atlas de histología vegetal y animal*.

- Morales Briceño, A., Lamprea Garrido, A., García Hermoso, A., & Méndez Sánchez, A. (2017). La necropsia en campo: un servicio agregado en la medicina veterinaria rural. *Revista de Medicina Veterinaria*, 34(34), 167. <https://doi.org/10.19052/mv.4264>
- Moreno, I. (2017). *Principales causas de decomisos en vísceras rojas en bovinos* [Universidad Autónoma Agraria]. [http://repositorio.uaaan.mx:8080/xmlui/bitstream/handle/123456789/42178/ILSE ROCIO MORENO LOPEZ.pdf?sequence=1&isAllowed=y](http://repositorio.uaaan.mx:8080/xmlui/bitstream/handle/123456789/42178/ILSE%20ROCIO%20MORENO%20LOPEZ.pdf?sequence=1&isAllowed=y)
- Moscoso D. 2017. *Prevalencia de fasciola hepatica en bovinos faenados en el camal municipal de pelileo provincia de Tungurahua. Universidad Técnica de Ambato.*
- Perea, M., Díaz, A., Medellín, M., & Bulla, D. (2018). *Fasciolosis: una enfermedad emergente.* *Uptc*, 24, 55–66. https://www.metarevistas.org/Record/oai:ojs:revistas.uptc.edu.co:articleojs-8623%0Ahttps://www.metarevistas.org/downloadpdf/index.php?pdf=https://revistas.uptc.edu.co/index.php/pensamiento_accion/article/download/8623/7181
- Ramírez-Londoño, F., Cárdenas-Pinto, A., Arcila-Quiceno, V., Cristancho, R., & Jaimes-Dueñez, J. E. (2020). Caracterización de decomisos de vísceras rojas en un frigorífico de exportación en Santander - Colombia. *Orinoquia*, 24(1), 64–73. <https://doi.org/10.22579/20112629.592>
- Rodríguez, E. (2018). *Caracterización Morfométrica De Los Abscesos Hepáticos De Bovinos Faenados En El Camal Municipal De Guayaquil* [Universidad Agraria del Ecuador]. In *Universidad Agraria del Ecuador*. http://www.uagraria.edu.ec/carrera_medicina_veterinaria.php
- Rojas Martínez, C., Loza Rubio, E., Rodríguez Camarillo, S. D., Figueroa Millán, J. V., Aguilar Romero, F., Lagunes Quintanilla, R. E., Morales Álvarez, J. F., Santillán Flores, M. A., Socci Escatell, G. A., Álvarez Martínez, J. A., Rojas Martínez, C., Loza Rubio, E., Rodríguez Camarillo, S. D., Figueroa Millán, J. V., Aguilar Romero,

F., Lagunes Quintanilla, R. E., Morales Álvarez, J. F., Santillán Flores, M. A., Socci Escatell, G. A., & Álvarez Martínez, J. A. (2021). *Antecedentes y perspectivas de algunas enfermedades prioritarias que afectan a la ganadería bovina en México. Revista Mexicana de Ciencias Pecuarias*, 12, 111–148. <https://doi.org/10.22319/RMCP.V12S3.5848>

SENASA. (2020). *Descripción de procesos patológicos y Criterios técnicos para el decomiso en bovinos*. <https://www.senasa.gov.cr/informacion/centro-de-informacion/informacion/sgc/dipoa/dipoa-pg-003-inspeccion-ante-y-post-mortem-ovinos/4927-dipoa-pg-003-in-001-b-v04-descripcion-de-procesos-patologicos-y-criterios-tecnicos-para-el-decomiso-en-bovinos/file>

Stelle-Martínez, C. (2017). La citología como ayuda diagnóstica en fauna silvestre. *MEM. CONF. INTERNA MED. APROVECH. FAUNA SILV. EXÓT. CONV*, 3(2011–9348), 5–12.

Tobar, M. D. (2021). *Causas de decomiso en la inspección sanitaria de bovinos, faenados en el Camal de la empresa pública metropolitana de rastro Quito. Universidad Técnica de Cotopaxi*, 1–64.

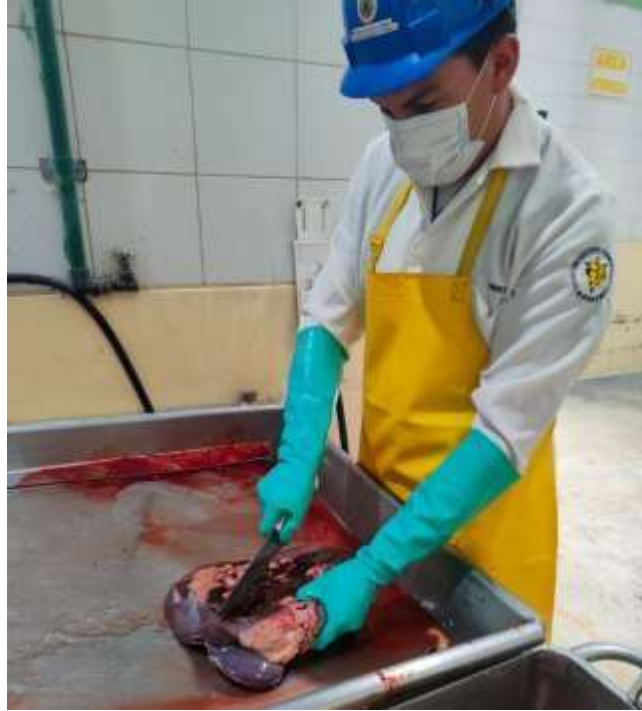Urrutia, H., Brevis, C., Quezada, M., & Donoso, S. (2017). Descripción de un brote de enfisema y edema pulmonar agudo del bovino (EPAB) en Parral (Chile). *Archivos de Medicina Veterinaria*, 29(1). <https://doi.org/10.4067/S0301-732X1997000100020>

Victor, K. (2018). *Estudio retrospectivo de los decomisos de vísceras de bovinos faenados en el matadero municipal de la ciudad de Guayaquil. 2013-2017*. In *Tesis*. http://www.uagraria.edu.ec/carrera_medicina_veterinaria.php

7. ANEXOS

Trabajo en campo

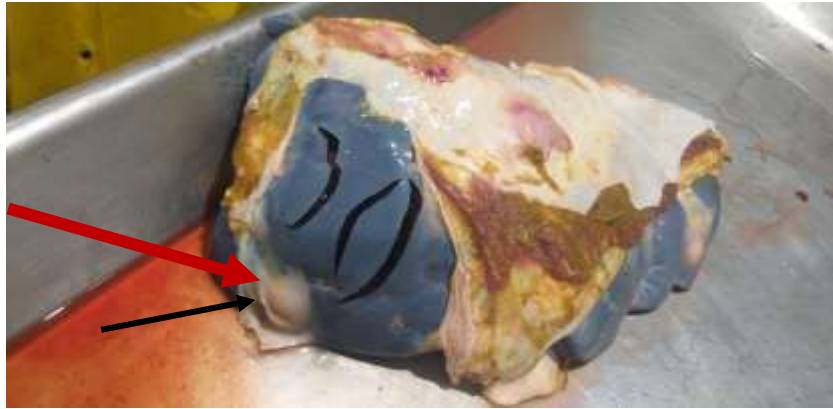
Anexo 1. Inspección del hígado de un bovino



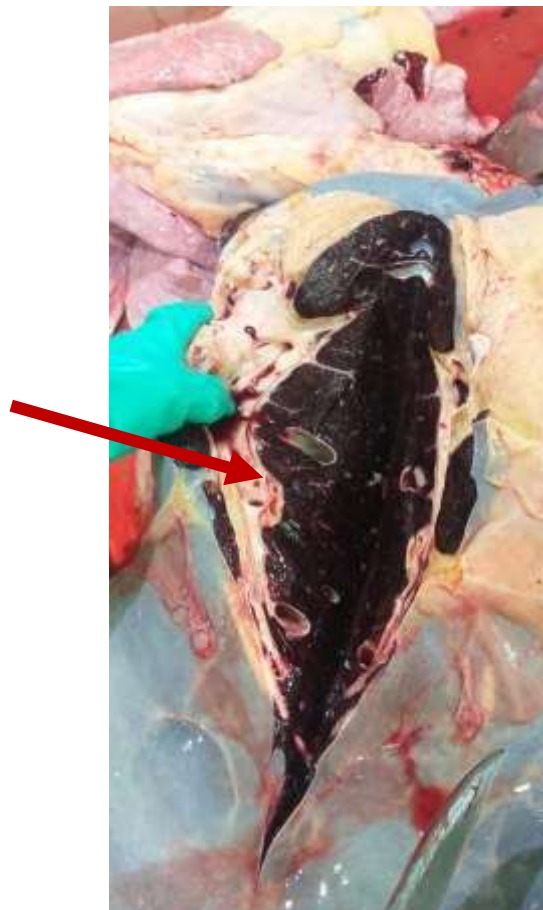
Órganos con lesiones anatomopatológicas motivo de decomiso



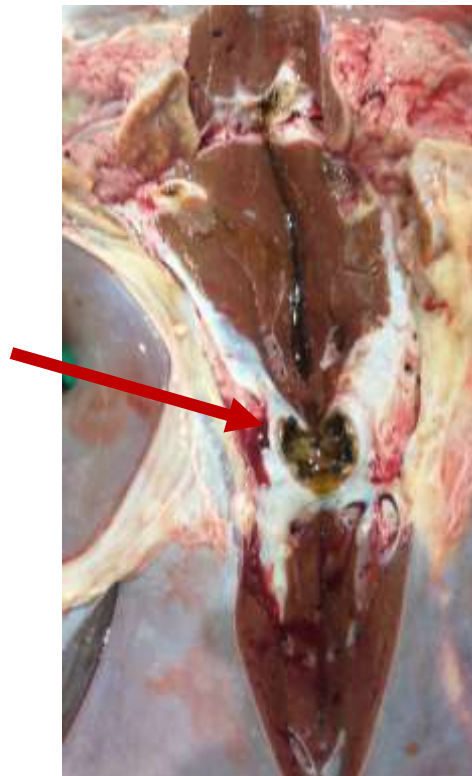
Anexo 2. Hígado con abscesos multifocales



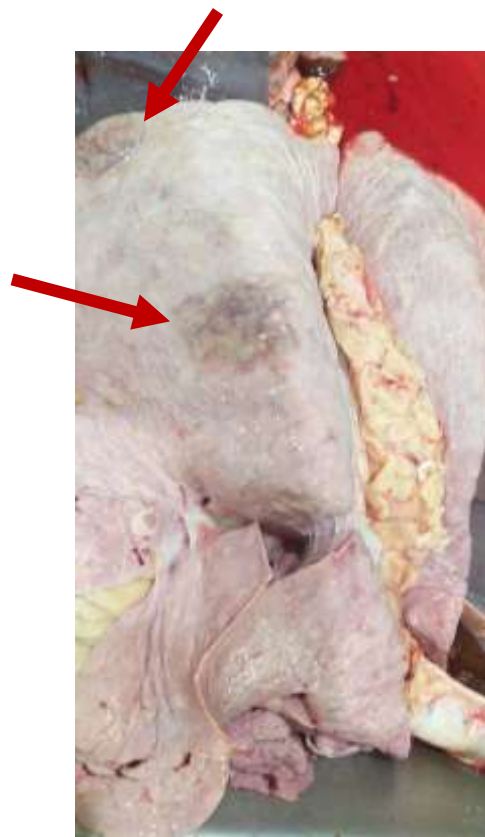Anexo 3. Hígado cirrótico




Anexo 4. Hígado con Distomatosis



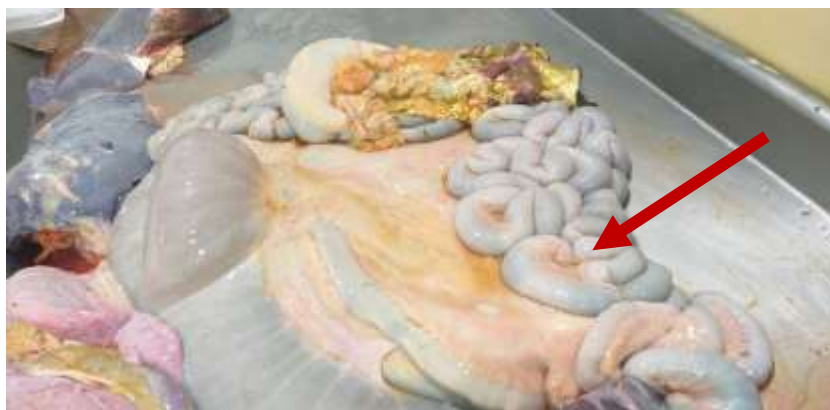Anexo 5. Enfisema pulmonar



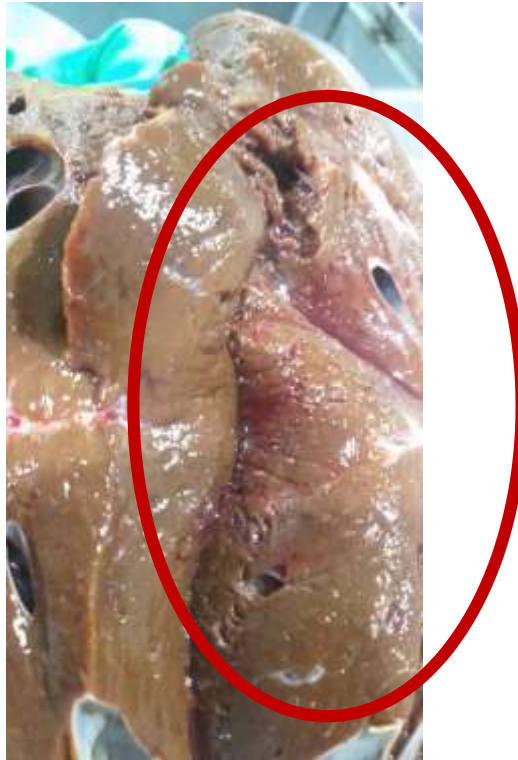Anexo 6. Pulmón con zonas hemorrágicas multifocales focales



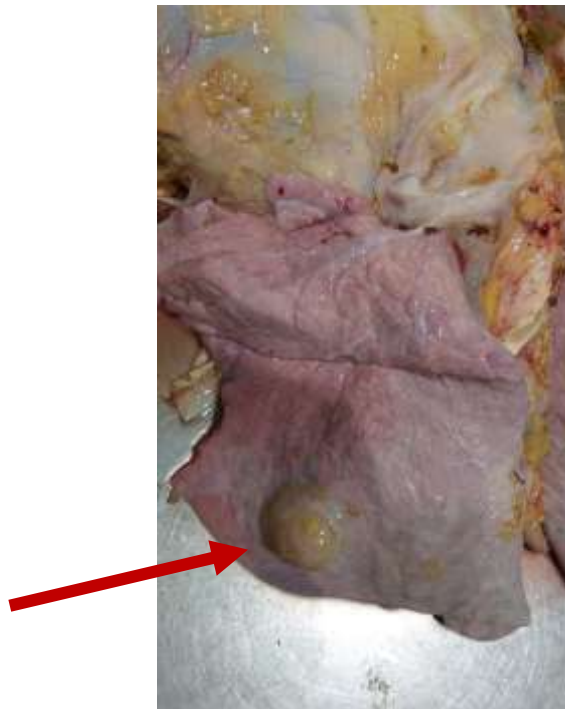
Anexo 7 Inflamación intestinal



Anexo 8. Telangiectasia Hepática



Anexo 9. Absceso pulmonar



Anexo 10. Corazón infartado

