



UNIVERSIDAD TÉCNICA DE AMBATO

FACULTAD DE CIENCIAS AGROPECUARIAS

Casilla 18-01-334 - Telfs. 2580281 – 2580191

Cevallos-Tungurahua

e.mail fiagruta@hotmail.com

H. CONSEJO DIRECTIVO

Cevallos 09 de febrero, 2024

Resolución N° 0145-2024-CD-FCAGP

PhD.

Patricio Núñez Torres

DECANO

FACULTAD DE CIENCIAS AGROPECUARIAS

UNIVERSIDAD TÉCNICA DE AMBATO

Presente.-

De mi consideración:

Consejo Directivo de la Facultad de Ciencias Agropecuarias, en sesión ordinaria realizada el viernes 09 de febrero de 2024; en atención a la comunicación de 08 de febrero de 2024, presentado por el/la SR./SRTA. JORDÁN BAYAS KATHERINE PAOLA con C.C. 1850111293, estudiante de la Carrera de Medicina Veterinaria, CON LA MODALIDAD DE TITULACIÓN: ARTÍCULO CIENTÍFICO, CON EL TEMA: “Revisión bibliográfica: Demodicosis canina”, solicitando se asigne fecha y hora para la sustentación oral del trabajo de titulación y en consideración a lo dispuesto en: “REGLAMENTO PARA LA TITULACIÓN DE GRADO EN LA UNIVERSIDAD TÉCNICA DE AMBATO”; resuelve:

- 1. FIJAR FECHA Y HORA PARA LA SUSTENTACIÓN ORAL DEL ARTÍCULO CIENTÍFICO, CON EL TEMA: “Revisión bibliográfica: Demodicosis canina”. PRESENTADO POR EL/LA SR./SRTA. JORDÁN BAYAS KATHERINE PAOLA CON C.C. 1850111293, ESTUDIANTE DE LA CARRERA DE MEDICINA VETERINARIA: PARA EL 20 DE FEBRERO DEL 2024, A LAS 14H00, DE MANERA PRESENCIAL, ANTE EL JURADO INTEGRADO POR LOS SEÑORES: Ing. Núñez Torres Oscar Patricio, PhD., QUIEN LO PRESIDIRÁ; Méd. Mg. Borja Caicedo Byron Enrique y Méd. Quinteros Pozo Orlando Roberto, PhD., MIEMBROS DEL TRIBUNAL DE LA DEFENSA ORAL; Y,**
- 2. DESIGNAR A LOS SIGUIENTES DOCENTES COMO SUPLENTE:**
 - Dr. Mg. Almeida Secaira Roberto Ismael
 - Ing. Vásquez Freitez Carlos Luis, PhD.

Atentamente,



Firmado electrónicamente por:
**OSCAR PATRICIO
NUNEZ TORRES**

Ing. Patricio Núñez Torres, PhD.

PRESIDENTE

P.C. Ing. Núñez Torres Oscar Patricio, PhD.
Méd. Mg. Borja Caicedo Byron Enrique
Méd. Quinteros Pozo Orlando Roberto, PhD.
Dr. Mg. Almeida Secaira Roberto Ismael
Ing. Vásquez Freitez Carlos Luis, PhD.
Méd. Avilés Esquivel Diana Fernanda, PhD.
SR./SRTA. JORDÁN BAYAS KATHERINE PAOLA
BIBLIOTECA FACULTAD/CD.
CARPETA ESTUDIANTIL/CD.

(PRESIDENTE)
(MIEMBRO PRINCIPAL TRIBUNAL)
(MIEMBRO PRINCIPAL TRIBUNAL)
(MIEMBRO SUPLENTE TRIBUNAL)
(MIEMBRO SUPLENTE TRIBUNAL)
(TUTOR)
(ESTUDIANTE)



Universidad Técnica de Ambato
Consejo Académico Universitario

Av. Colombia 02-11 y Chile (Cda. Ingahurco) - Teléfonos: 593 (03) 2521-081 / 2822-960; correo-e: hcusecregeneral@uta.edu.ec
Ambato – Ecuador

Cevallos, 08/02/2024

Ingeniero
Patricio Núñez. PhD
Presidente
Consejo Directivo
Facultad de Ciencias Agropecuarias
Presente

De mi consideración:

Yo, **Jordán Bayas Katherine Paola**, con cédula de ciudadanía No **1850111293**, estudiante de la Carrera de Medicina Veterinaria, de la Facultad de Ciencias Agropecuarias, solicito se fije lugar, fecha y hora para la SUSTENTACIÓN ORAL DEL TRABAJO DE TITULACIÓN con el tema: " Revisión bibliográfica: demodicosis canina", previo a la obtención del título de Médico Veterinario.

Por la favorable atención que se dé al presente, agradezco y suscribo

Atentamente

Katherine Paola Jordán Bayas
1850111293
032512103
0987508550
kjordan1293@uta.edu.ec



UNIVERSIDAD TÉCNICA DE AMBATO

**UNIVERSIDAD TÉCNICA DE AMBATO
DIRECCIÓN FINANCIERA
Salvador y México 3730260**

Nro: 00018505

FORMULARIO DE NO ADEUDAR A LAS DEPENDENCIAS UNIVERSITARIAS. (GRADO)

FACULTAD: CIENCIAS AGROPECUARIAS

CARRERA: Medicina Veterinaria

La Universidad Técnica de Ambato CERTIFICA que previa verificación de las dependencias el/la señor(ita) JORDAN BAYAS KATHERINE PAOLA con cédula de ciudadanía 1850111293 NO ADEUDA a ninguna de las siguientes dependencias:

FECHA: 08/02/2024

- SECRETARIA DE CARRERA	- BIBLIOTECA GENERAL	- BIBLIOTECA FACULTAD	- CENTRO DE IDIOMAS
FECHA: 06/02/2024 NO ADEUDA VALOR: 0.00	FECHA: 07/02/2024 NO ADEUDA VALOR: 0.00	FECHA: 07/02/2024 NO ADEUDA VALOR: 0.00	FECHA: 07/02/2024 NO ADEUDA VALOR: 0.00
- LABORATORIOS	- LA GRANJA	- ADMINISTRACIÓN DE BIENES	- SECRETARIA DE FACULTAD
FECHA: 07/02/2024 NO ADEUDA VALOR: 0.00	FECHA: 07/02/2024 NO ADEUDA VALOR: 0.00	FECHA: 07/02/2024 NO ADEUDA VALOR: 0.00	FECHA: 07/02/2024 NO ADEUDA VALOR: 0.00

Factura:

Fecha de Pago:



Firmado electrónicamente por:
SONA LLOMAR MUNOZ
SANABRIA



UNIVERSIDAD TÉCNICA DE AMBATO
FACULTAD DE CIENCIAS AGROPECUARIAS

Casilla 18-01-334 - Telfs. 2580281 – 2580191

Cevallos-Tungurahua

e.mail fiagruta@hotmail.com

SECRETARIA

CERTIFICADO DE APTITUD LEGAL

Previa revisión del Informe Académico enviado por la Secretaría de la Carrera de Medicina Veterinaria de la Facultad de Ciencias Agropecuarias de la Universidad Técnica de Ambato, legalmente CERTIFICA:

Que el/la sr. /srta. **JORDÁN BAYAS KATHERINE PAOLA**, con C.C. 1850111293, ha cumplido con los requisitos habilitantes para la Presentación y Defensa Oral del Trabajo de Titulación “ARTICULO CIENTÍFICO” con el Tema: “Revisión bibliográfica: Demodicosis canina”, por tanto, se encuentra en APTITUD LEGAL para continuar con el proceso de TITULACIÓN.

Es todo cuanto puedo certificar en honor a la verdad la/el interesada(o) puede hacer uso de la presente certificación en la forma legal que estimare conveniente.

Cevallos, 07 de febrero de 2024

Adj. Informe académico

Lo certifica.

Abg. Soña Muñoz Sanabria
SECRETARIA DE FACULTAD





UNIVERSIDAD TÉCNICA DE AMBATO

FACULTAD DE CIENCIAS AGROPECUARIAS

Casilla 18-01-334 - Telfs. 2580281 - 2580191 Cevallos-Tungurahua

e.mail fiagruta@hotmail.com

COORDINACION MV

INFORME ACADÉMICO ESTUDIANTIL

Coordinación de Carrera de Medicina Veterinaria de la Facultad de Ciencias Agropecuarias, Cevallos febrero 07, 2024. Vista la legalidad de la presente, confíerese lo solicitado.

Dr. Roberto Ismael Almeida Secaira

COORDINADOR CARRERA MEDICINA VETERINARIA



Previa revisión de los registros correspondientes, la Secretaria de la Carrera de Medicina Veterinaria de la Facultad de Ciencias Agropecuarias de la Universidad Técnica de Ambato, legalmente **INFORMA:**

Que la señorita **JORDAN BAYAS KATHERINE PAOLA** con cédula de identidad **1850111293**, estudiante de la Carrera de Medicina Veterinaria, inicia sus estudios en el período marzo-agosto/2019 según MATRÍCULA 0129, FOLIO 0065; ha cumplido con la Malla Curricular de la Carrera en el período académico SEPTIEMBRE 2023-FEBRERO 2024; aprobando 135 créditos.

La señorita **JORDAN BAYAS KATHERINE PAOLA**, en su trayectoria estudiantil ha cumplido con la aprobación de:

- Niveles reglamentarios de Idiomas (INGLÉS) aprobado con 7,4/10
- Cultura Física aprueba en la malla curricular en el periodo, Octubre/2021–Marzo/2022.

ASIGNATURAS EXTRACURRICULARES

- **PRACTICA LABORAL**, aprueba en la malla curricular en el periodo Octubre/2022 – Marzo 2023.
- **PRACTICA DE SERVICIO COMUNITARIO**, aprueba en la malla curricular en el periodo Abril-Septiembre/2023.

PROCESO DE TITULACIÓN

RESOLUCIONES CONSEJO DIRECTIVO		
0826-2023-CD-FCAGP	Septiembre 29, 2023	Aprobación Inscripción en la Unidad de Titulación, con la modalidad de Graduación Trabajo de Titulación. Aprobación de la Propuesta del Trabajo Titulación
0055-2024-CD-FCAGP	Enero 18, 2024	Designación de Profesores Calificadores del Trabajo de Titulación
		Fecha de Grado



UNIVERSIDAD TECNICA DE AMBATO

FACULTAD DE CIENCIAS AGROPECUARIAS

Casilla 18-01-334 - Telfs. 2580281 - 2580191 Cevallos-Tungurahua

e.mail fiagruta@hotmail.com

COORDINACION MV

CAMBIO CARRERA y/o UNIVERSIDAD- PLAN DE ESTUDIOS		SANCIONES POR NO SUFRAGAR	
SI ____		SI ____	
Resolución:	NO X__	Resolución:	NO _X_
Fecha:		Fecha:	
Trámite:		Observación:	

Además, una vez que cumpla con todos los requisitos legales y reglamentarios para la sustentación de su Trabajo de Titulación; el título que obtendrá es el de Médica Veterinaria.

Particular que informo para los fines legales pertinentes.


Lo certifica;



Lic. María Isabel Urbina Barona

SECRETARIA CARRERA MEDICINA VETERINARIA

Revisión bibliográfica: demodicosis canina

Literature review: canine demodicosis

- ¹ Katherine Paola Jordán Bayas  <https://orcid.org/0009-0000-8019-4383>
Universidad Técnica de Ambato, Facultad de Ciencias Agropecuarias, Carrera de Medicina Veterinaria, Ambato, Ecuador.
kjordan1293@uta.edu.ec
- ² Diana Fernanda Avilés Esquivel  <https://orcid.org/0000-0002-4319-6053>
Universidad Técnica de Ambato, Facultad de Ciencias Agropecuarias, Carrera de Medicina Veterinaria, Ambato, Ecuador.
df.aviles@uta.edu.ec
- ³ Deysi Guevara Freire  <http://orcid.org/0000-0003-0211-9681>
Universidad Técnica de Ambato, Facultad de Ciencias Agropecuarias, Carrera de Medicina Veterinaria, Ambato, Ecuador.
da.guevara@uta.edu.ec
- ⁴ Paula Toalombo Vargas  <http://orcid.org/0000-0002-7241-6852>
Escuela Superior Politécnica del Chimborazo, Facultad de Ciencias Pecuarias, Riobamba, Ecuador.
ptoalombo@esPOCH.edu.ec



Artículo de Investigación Científica y Tecnológica

Enviado: 11/11/2023

Revisado: 08/12/2023

Aceptado: 09/01/2024

Publicado: 30/01/2024

DOI: <https://doi.org/10.33262/anatomiadigital.v7i1.2867>

Cítese:

Jordán Bayas, K. P., Avilés Esquivel, D. F., Guevara Freire, D., & Toalombo Vargas, P. (2024). Revisión bibliográfica: demodicosis canina. *Anatomía Digital*, 7(1), 50-69. <https://doi.org/10.33262/anatomiadigital.v7i1.2867>



ANATOMÍA DIGITAL, es una Revista Electrónica, Trimestral, que se publicará en soporte electrónico tiene como misión contribuir a la formación de profesionales competentes con visión humanística y crítica que sean capaces de exponer sus resultados investigativos y científicos en la misma medida que se promueva mediante su intervención cambios positivos en la sociedad. <https://anatomiadigital.org>
La revista es editada por la Editorial Ciencia Digital (Editorial de prestigio registrada en la Cámara Ecuatoriana de Libro con No de Afiliación 663) www.celibro.org.ec

Esta revista está protegida bajo una licencia Creative Commons Atribución-NoComercial-CompartirIgual 4.0 Internacional. Copia de la licencia: <https://creativecommons.org/licenses/by-nc-sa/4.0/deed.es>

Palabras claves:

Demodicosis,
Demodex,
Canino,
Parásito,
Ácaro.

Keywords:

demodicosis,
demodex,
Canine,
Parasite,
mite.

Resumen

Introducción. Se conoce como demodex al ácaro que vive en la piel de los mamíferos, pero cuando el sistema inmune se ve afectado la población del ácaro aumenta provocando demodicosis, siendo esta una patología dermatológica común, se da por la excesiva proliferación del ácaro, el sistema inmunitario de los perros juega un rol imprescindible frente al equilibrio de la población del ácaro cuando los animales están sanos y en el desarrollo de esta enfermedad cuando el animal está enfermo, lo que lleva a un estrés oxidativo. **Objetivo.** La presente revisión bibliográfica ayudara a conocer los datos actuales sobre generalidades del ácaro forma de propagación, aspectos clínicos, patología, diagnósticos y tratamientos actualizados para una terapia adecuada. **Metodología.** Esta revisión bibliográfica se hizo mediante exploración minuciosa en diferentes revistas, tesis, bases de datos como Scielo, Google Académico, Mendeley, ResearchGate, Pubmed y libros, por medio de las siguientes palabras claves “demodicosis”, “ácaro”, “*demodex canis*” y “parásito”. **Conclusiones.** La demodicosis canina es una patología parasitaria que afecta a perros de cualquier edad, aunque no es contagiosa se puede transmitir de madre a cachorros en el amamantamiento, es muy importante cuidar a las mascotas manteniéndolas sanas, para que tengan un correcto funcionamiento del sistema inmunitario. **Área de estudio general:** Medicina Veterinaria. **Área de estudio específica:** Dermatología. **Tipo de estudio:** Revisión Bibliográfica.

Abstract

Introduction. The mite that lives on the skin of mammals is known as demodex, but when the immune system is affected the mite population increases causing demodicosis, this being a common dermatological pathology, it occurs due to the excessive proliferation of the mite, the immune system of dogs play an essential role in the balance of the mite population when the animals are healthy and in the development of this disease when the animal is sick, which leads to oxidative stress. **Objective.** The present bibliographic review will help to know the current data on generalities of the mite's way of propagation, clinical aspects, pathology, diagnoses, and

updated treatments for adequate therapy. **Methodology.** This bibliographic review was carried out through thorough exploration of different journals, theses, databases such as Scielo, Google Scholar, Mendeley, ResearchGate, Pubmed and books, using the following keywords “demodicosis”, “mite”, “demodex canis”. and “parasite”. **Conclusions.** Canine demodicosis is a parasitic pathology that affects dogs of any age. Although it is not contagious, it can be transmitted from mother to puppies through breastfeeding. It is very important to take care of pets, keeping them healthy, so that their immune system functions correctly.

Introducción

La demodicosis que se presenta en caninos es una afección parasitaria, que se encuentra presente a nivel mundial, este parásito es un ácaro que reside de forma natural en la piel de los mamíferos incluyendo a los caninos, se prolifera en el folículo piloso y en las glándulas sebáceas (1). Sus presentaciones se pueden ver de modo localizado que se observa de forma espontánea, o de modo generalizado, común en animales jóvenes y adultos los cuales necesitan tratamientos mediante acaricidas (2).

La demodicosis está presente en todo el mundo y causa importantes pérdidas económicas a la cría de perros privada y oficial. En caso de medidas de control insuficientes, cuando los propietarios dejan que esta enfermedad avance, esta se convierte en una infección crónica, la cual necesita más tiempo de tratamiento por lo cual se necesitara más dinero para su control (3,4). Los cachorros son más susceptibles a la demodicosis y, a menudo, son infectados por madres enfermas después del parto (3,4).

Después o durante el desarrollo de la enfermedad llegan a presentarse patologías secundarias causadas comúnmente por bacterias oportunistas como el *Staphylococcus pseudointermedius*, el cual promueve a la producción de costras o pústulas causando dermatitis bacteriana (5).

Tal es así que Campos Sánchez (6), en su investigación ha recopilado varios datos de prevalencia de demodicosis en diferentes países: Perú con 25% de prevalencia en 92 muestras de caninos, Bolivia en 2985 muestras se encuentra 16,38 % de prevalencia, Guatemala 13,33%, México - Sinaloa 20,09 % y 34% en Yucatán, Nepal 29,1 %, Bangladesh en muestra de 20 perros callejeros se obtuvo 65% de prevalencia y Cuba de 2140 muestras el 60,8% tenían demodicosis, por otra parte la prevalencia de esta patología en Ecuador está poco estudiada, encontrándose los siguientes datos, Guayaquil 10% de

prevalencia de 100 muestras, Quito 7,56 % de prevalencia en 848 muestras en el 2017, 31% de 107 muestras en el 2022 y Latacunga 16,67% en 72 muestras (6).

Un aumento significativo de perros y gatos callejeros en las ciudades conduce a la acumulación de un gran número de animales en un área limitada y su convivencia contribuye a la propagación de enfermedades infecciosas e invasivas (7). Estos animales al vivir en mal estado mantienen su sistema inmune bajo, y las hembras al no tener un control en su reproducción, se vuelven susceptibles a desarrollar demodicosis, sin poder recibir ningún tipo de tratamiento.

Por consiguiente es de vital importancia realizar exámenes diagnósticos y tratamientos correspondientes a la enfermedad, ya que se han observado casos donde médicos veterinarios usan fármacos innecesarios como antibióticos en etapas tempranas sin haber presencia de bacterias, ocasionando a los pacientes resistencia o futuros daños a órganos (1). Por esta razón La Academia de Dermatología Veterinaria adoptó una resolución recomendando “castrar a todos los perros que hayan tenido demodicosis generalizada para que la incidencia de la enfermedad sea disminuida y no perpetuado (8). El objetivo en base a lo expuesto anteriormente, en esta revisión bibliográfica es recopilar y actualizar información que ayude a profesionales y estudiantes de medicina veterinaria, a mejorar sus conocimientos sobre la demodicosis y poder plantear medidas profilácticas que eviten la propagación de esta enfermedad, contribuyendo con la sanidad y bienestar animal.

Metodología

Esta revisión bibliográfica se hizo por medio de la exploración minuciosa en diferentes revistas, tesis, bases de datos como SciELO, Google Academic, Mendeley, ResearchGate, PubMed, y libros, por medio de las siguientes palabras claves “demodicosis”, “ácaro”, “*demodex canis*” y “parásito”.

Criterios de selección: Se utilizó investigaciones actualizadas de los últimos años para información como tratamientos y métodos de diagnóstico, añadiendo escritos que fundamenten el tema sin importar el año de publicación, investigaciones en español, inglés y otros idiomas.

Criterios de exclusión: Se excluyó información repetida, sin sustento científico y material que no tenía relevancia con el tema.

Resultados

Demodicosis canina

Historia

El primer dermatólogo en exponer este ácaro fue Gustav Simón en el año 1842 nombrándolo Demodex, se conoce que existen alrededor de 140 especies descritas, las cuales se proliferan en la unidad pilo sebácea de los mamíferos de aproximadamente 50 órdenes, esto sugiere que este ácaro está presente en la piel de los mamíferos desde el inicio de los tiempos cuando los animales ya tenían folículo piloso, alrededor de 210 millones de años atrás (9,10).

Ciclo biológico

Su ciclo es directo, la sobrevivencia es solo dentro del huésped, este ácaro se alimenta de restos celulares y sebo. Su ciclo se cumple de 20 a 35 días. Comienza por el primer estadio evolutivo que es el huevo, de forma fusiforme y un tamaño aproximado de 70 a 80 μm x 19-25 μm , de este surge una larva hexápoda para luego convertirse en una ninfa octópoda que tiene dos estadios y aun no se desarrolla un orificio genital, por último se convierte en hembra o macho adulto los cuales copulan en la piel del canino (9). Los machos fallecen al pasar algunos días y las hembras con su descendencia destruyen la matriz del pelo, lo cual ocasiona caída y zonas alopécicas que son muy comunes en esta enfermedad (9,11).

Etiología

Principalmente es aislado el parásito *demodex canis*, siendo este el agente causal más común. En caninos con esta enfermedad se han encontrado otras especies que son *D. injai* el cual tiene una morfología de cuerpo largo y *D. cornei* que tiene una morfología de cuerpo corto (9,12).



Figura 1. *Demodex canis*. Fuente otorgada por la Doctora Wendie Roldán Villalobos

Los ácaros *D. canis* son los que de forma primaria y principal se encuentran habitando la unidad pilo sebácea de la piel de los animales, este ácaro es el que más se observa en gran parte de casos clínicos (13). Pero en el año 2018 se encontró una nueva presencia de

ácaro en caninos de Japón, el cual es reconocido como el ácaro de oído siendo denominado *D. cyonis* (14).

Función de la piel

La piel cumple con varias funciones vitales, como barrera impidiendo que se pierda agua o electrolitos, se mantiene en homeostasis permitiendo que el resto de órganos funcionen de manera correcta y se mantengan estables (15). También ayuda a proteger de microorganismos externos, y mantiene la termorregulación del cuerpo gracias al manto piloso, y glándulas sudoríparas que posee (16).

La piel reserva agua y otras micromoléculas necesarias cumpliendo con la función de almacenamiento, se mantiene flexible para permitir una movilidad adecuada, tiene receptores sensoriales que le permite tener estímulos como picazón, dolor, ardor, sentir calor o frío (17).

Estructura de la piel

Epidermis: se conoce como el manto más externo de la piel, constituido por diferentes tipos de células como queratinocitos que forman el 85% de las células, células de Langerhans representan del 2 al 8 %, células Merkel 2% y melanocitos que suponen el 5% de la población de células de la epidermis (18). También esta estructura está formada por estratos celulares que son:

- Estrato basal: está compuesto solo por una capa de células de forma cilíndrica que están bien ligadas en la membrana basal. Los queratinocitos y melanocitos son las células que están en mayor abundancia integrando este estrato (19).
- Estrato espinoso: compuesta por una o dos capas en áreas donde hay pelo y el área como las almohadillas de los animales se puede observar hasta veinte capas. Compuesto mayormente por queratinocitos cuboides (19,20).
- Estrato granuloso: este estrato es muy fino, se puede componer de dos capas, sus células tienen forma plana (16).
- Estrato lucido: solo se encuentra en las almohadillas de los animales y en menor cantidad en la nariz.
- Estrato córneo: formado por varias capas de células con forma plana denominados corneocitos, forman la capa externa (15).

Dermis: integra el tejido conectivo, se compone por una serie de filamentos los cuales son colágeno y elastina lo cual brinda resistencia, acompañados de polímeros que brindan plasticidad a la piel. Está compuesta mayormente por fibroblastos, en animales como los caninos y felinos se compone por dermis superficial y profunda a diferencia de los humanos (18).

- Colágeno: compone aproximadamente el 90% de las fibras, creadas desde los fibroblastos, organizadas en forma de bandas de tamaño grueso, lo que le da a la piel resistencia y firmeza (21).
- Reticulina: forma laminas reticulares que conforman la membrana basal, se distribuyen en forma de red, siendo más finas y no elásticas.
- Elastina: rodean los haces compuestos de colágeno, aportan elasticidad a la piel (16,18).

Folículo piloso: se lo considera como un micro- órgano, porque tiene una estructura compleja, posee varias funciones como la termorregulación, brinda protección, tiene receptores sensoriales y está a cargo de la generación de la vaina pilosa (16,19).

- Folículo piloso simple: aloja solo una vaina pilosa, este tipo de folículo lo podemos ver en equinos, suidos o bovinos.
- Folículo piloso compuesto: aloja varias vainas pilosas, se observa en animales carnívoros como caninos y felinos.

Glándulas sebáceas: están distribuidas por toda la piel, pero están ausentes en el plano de la nariz y en las almohadillas. Se conocen como glándulas holocrinas que son drenadas en la zona del infundíbulo del folículo. Secretan contenido oleoso que le brinda a la piel hidratación y lubricación (16).

Hipodermis: forma la parte más profunda de la piel, conocido también como tejido subcutáneo. Conformado de triglicéridos en un 90%, tiene la función de reserva energética (16,22).

Glándulas sudoríparas: en caninos existen dos tipos, la epitriquial que son glándulas simples, no poseen inervación, su distribución es en todo el cuerpo aumentando de tamaño en zonas donde no hay pelo, su secreción tiene gran cantidad de IgA y sal, las cuales tiene características antibacterianas y de feromona (16). Por otro lado las glándulas atraquiales son pequeñas, muy inervadas y se encuentran de forma exclusiva en las almohadillas plantares que se drenan de forma directa en la superficie cutánea (16,22).

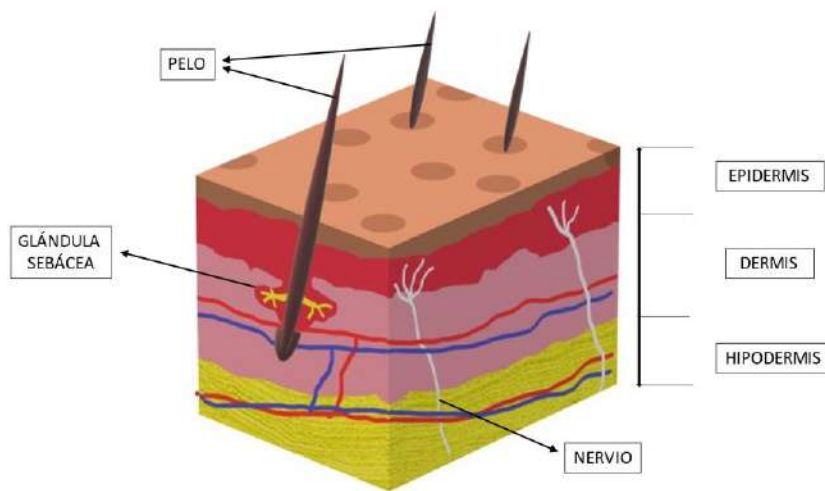


Figura 2. Estructura de la piel

Factores predisponentes

Los caninos que mayor predisposición tienen a presentar demodicosis son los de razas puras, entre estas podemos destacar a los Shar-pei, Scottish terrier y Galgo afgano (20).

Factores inmunológicos

Cuando los caninos son jóvenes pueden pasar por situaciones como endoparásitos, problemas en la nutrición, debilitamiento por enfermedad lo que compromete su sistema inmune suprimiéndolo, esto favorece a la multiplicación del ácaro (22). Por otro lado, en caninos adultos es más predisponente a que desarrollen la enfermedad con excesiva proliferación del ácaro cuando se les da quimioterapia, padecen de tumoraciones o neoplasias, por desbalances hormonales como hipotiroidismo o hiperadrenocorticismo creando una inmunosupresión (23).

Transmisión

Este ácaro se transmite de forma directa desde la progenitora o los hijos durante las primeras 48 a 72 horas de nacimiento, cuando se encuentran en periodo de lactancia; por esta razón, cuando se observan lesiones en cachorros estas están principalmente distribuidas en rostro y miembros superiores (12). Se conoce que estos ácaros se pueden hallar a las 16 horas de vida ya en el folículo piloso. En recién nacidos podemos observarlo en el hocico, esto demuestra la transmisión de forma directa de la madre al cachorro en el amamantamiento (16,22).

Cuando se encuentra el ácaro en el nuevo huésped, este se queda habitando naturalmente el microbioma cutáneo del cachorro, la enfermedad solo se manifiesta cuando los caninos tienen predisposición genética o si padecen de desbalance inmunológico lo cual da paso

a la proliferación excesiva del ácaro. Se debe tomar en cuenta que este desbalance se puede dar en cualquier etapa de vida del animal (6,20).

Presentaciones Clínicas

Esta dermatopatía se presenta de diferentes formas y en caninos de diferentes edades. Se diferencia de otro tipo de sarna al no ser contagiosa ni presentar prurito en los pacientes, cuando el animal está infectado de bacterias secundarias empieza a presentar diferente sintomatología incluyendo el picor (5).

Demodicosis localizada: Esta presentación tiene la característica de tener una o varias lesiones de tamaño pequeño con zonas alopécicas de aproximadamente 2,5 centímetros. Sus manifestaciones primarias son hipotricosis, que sigue con hiperemia y alopecia que presenta diferentes grados de descamación sin prurito (21). Estas zonas sin pelo pueden darse en cualquier lugar alrededor de la piel, pero por el modo de ser transmitido el ácaro es común ver las lesiones en la región cerca a los ojos, cabeza, comisura naso labial y extremidades superiores (5).

El curso de esta presentación es benigno y en casi todos los casos se resuelve espontáneamente a los dos meses. Si no se resuelve de esta forma se puede emplear acaricidas siendo esta patología de buen pronóstico (9).

Demodicosis generalizada: Para esta presentación el ácaro necesita que el ambiente de la piel del huésped sea ecológico o de forma inmunológica que este le sea favorable para su excesiva multiplicación y colonización. De forma generalizada la patología es más grave y llega a afectar zonas de la piel más grandes. Podemos observar más de seis zonas alopécicas que se distribuyen en toda la piel del canino, aunque es muy común que se presente una lesión muy grande abarcando una región entera del cuerpo del animal (24). Los sitios mayormente afectados son las extremidades en los dedos y en los interdigitales, si llega a afectar la zona podal se la nombra como pododemodicosis (22).

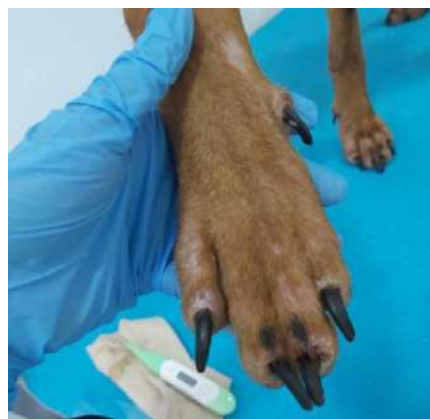

Figura 3. Pododemodicosis. Fuente otorgada por la Doctora Wendie Roldán Villalobos.

- Forma juvenil: es común observarla a los 3 – 18 meses de edad del canino, las áreas afectadas tienen pequeñas zonas eritematosas, con presencia de descamación, costras y alopecia (9).

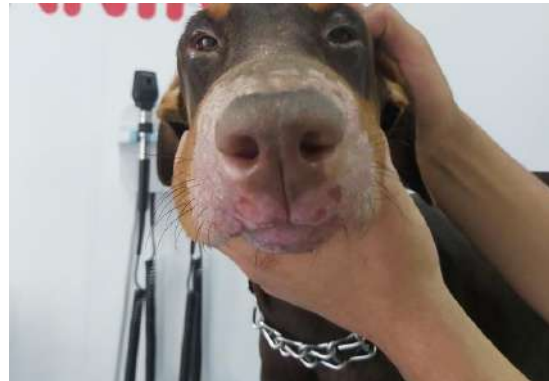


Figura 4. *Demodicosis forma juvenil.* Fuente otorgada por la Doctora Wendie Roldán Villalobos.

- Forma adulta: es rara de observar y se presenta en caninos mayores a cuatro años, que no han sido diagnosticados antes con esta patología, está ligada a enfermedades hormonales, sistémicas o neoplásicas. Sus síntomas se presentan igual que en la forma juvenil (16).

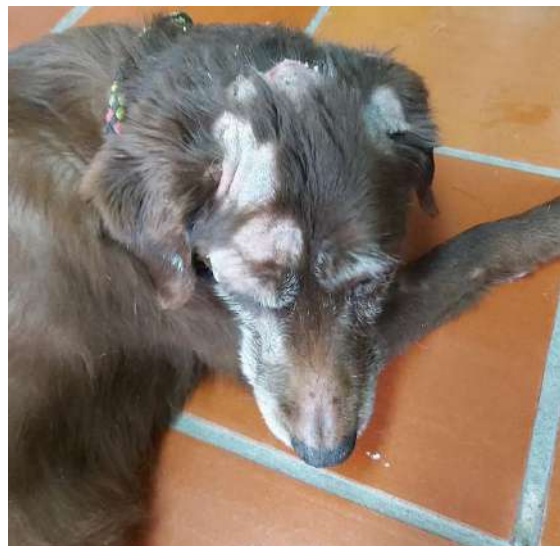

Figura 5. *Demodicosis forma adulta.* Fuente otorgada por la Doctora Wendie Roldán Villalobos.

Inmunopatología

Si el huésped tiene su sistema inmune elevado o sano el ácaro demodex comienza a alimentarse de la descamación celular, pero su multiplicación va a estar limitada creando

equilibrio de la población (6). Cuando el canino está sano hay un buen balance gracias a que se producen procesos antioxidantes en el organismo (23). Los linfocitos T contribuyen de forma activa en la regulación y reducción de la población del ácaro, pero en el transcurso de la demodicosis ocurre una elevación de la tasa de apoptosis lo que desencadena en el agotamiento de los linfocitos T, esto conlleva en la inmunodisfunción que se ve presente en etapas crónicas en la demodicosis generalizada, esta tiene como característica principal el deterioro que se da de forma progresiva en la actividad del antígeno de los linfocitos T. El agotamiento de las células muestra la reducción de interleucinas tipo 2 – 21 y se ve incrementado la IL – 10 (2).

El aumento en la creación de radicales libres se da por el estrés oxidativo, los cuales no fueron eliminados por los antioxidantes creando alteración a nivel de las células, estos radicales pueden ser generados a partir de las células inmunitarias siendo de utilidad contra la inflamación, cumpliendo una función citotóxica frente a parásitos y diversos patógenos (2). Al haber desbalance oxidativo a nivel metabólico, en el animal ocurrirán varios cambios creando una preoxidación de los ácidos grasos de las membranas generando en el canino un mal olor (6). Debido al desbalance, el animal empezará a inmunosuprimirse de forma sistémica originando daño a nivel tisular lo que conlleva a la hipersensibilidad y descamación de la piel. En esta etapa el ácaro tendrá un mejor ambiente para poder proliferar de forma excesiva la piel (5).

Métodos de diagnósticos

Esta dermatopatía se diagnostica netamente con pruebas de laboratorio, el examen clínico ayuda a orientar al doctor sobre una posible enfermedad pero no es suficiente. Existen varias pruebas de laboratorio que nos ayudaran a detectar el ácaro como es el raspado cutáneo profundo, los trigramas, citología, histopatología, etc. (20,25).

Raspado profundo: Se coloca aceite mineral sobre la zona seleccionada, teniendo en consideración que debe tomarse la muestra de un área amplia, se exprime con los dedos sobre la piel para poder expulsar a estos pequeños parásitos fuera del folículo, seguidamente empleamos la técnica de raspar con una cuchilla estéril en sentido del crecimiento del pelo, nos detenemos al ver un pequeño sangrado en la piel (21). Utilizando un porta objetos colocamos una gota de aceite, sobre este se procederá a colocar la muestra obtenida con el bisturí. Se recomienda hacer la observación de la muestra directa en el microscopio, si no se observa de forma rápida el ácaro, se puede cellar con el cubre objetos para que no existan muestras contaminadas (4,25).

Tricograma: Se procede a extraer pelo de zonas afectadas del paciente con ayuda de unas pinzas o con la mano, no hay que ejercer demasiada presión, se tomará la muestra con al menos diez pelos, puede ser de un área seleccionada o de varias, ponemos aceite mineral, encima colocamos la muestra obtenida y se realiza la observación directa en el

microscopio. Si se desea conservar la muestra se puede colocar el cubre objetos y reservar (4,19).

Prueba de cinta de acetato: Esta técnica es la que no ocasiona tanto trauma a la piel del paciente, comparada con las anteriores, nos permite acceder a lugares más complejos como son los interdigitales. Se debe emplear una cinta de calidad y que sea transparente para tener una mejor visualización en el microscopio (26). Para esta técnica se pasa la cinta sobre el área afectada que queremos examinar, al obtener la muestra la teñimos con colorantes rápidos y aceite mineral, se observa al microscopio con el lente de 100x. Esta técnica está indicada para pacientes que presenten gran infestación del ácaro y donde se sospecha que existen parásitos en la superficie de la piel (21,27).

Biopsia: Este examen se hace con el fin de confirmar el diagnóstico al observar alteraciones histopatológicas (4,16). Cuando se presenta DG podremos observar dos patrones diferentes en el examen:

- Respuesta celular baja, significa que los parásitos están dentro del folículo piloso.
- Respuesta celular alta, al encontrar ruptura en el folículo encontrándose ácaros en la superficie de la dermis (9).

Hay que recordar que esta técnica no se recomienda para la diferenciación de demodicosis localizada y generalizada (17).

Tratamientos

La demodicosis canina puede presentarse de forma leve localizada que suele resolverse de forma espontánea en la gran parte de los casos sin necesidad de tratamiento a menos que se presente una enfermedad secundaria con bacterias donde se procede administrar acaricidas, pero si su presentación es grave generalizada si necesita tratamiento y el médico debe dar a conocer los protocolos que se van a utilizar al propietario para que ellos puedan ser constantes y consientes (28).

Tratamientos convencionales

- Amitraz: es acaricida, inhibe la enzima MAO (monoamino oxidasa), al igual que inhibe la síntesis de prostaglandinas y ayuda a estimular los receptores adrenérgicos del ácaro (16). Su modo de empleo es hacer baños a concentraciones de 0,025% a 0,06% 1 vez a la semana, la eficacia crece al aumentar la concentración y realizar baños más frecuentes (12). Su aplicación es mediante el uso de una esponja y el amitraz colocando sobre la piel del canino, no se enjuaga permitiendo que se seque al aire libre. Para una mayor absorción se recomienda el corte de pelo en animales de manto largo (12). Se recomienda hacerlo en lugares con buena ventilación debido a

que pueden surgir efectos secundarios en perros de raza pequeña o cochorros ocasionando depresión y decaimiento, vómito y diarrea (29).

- Ivermectina: Se conoce que varios autores lo usan como un tratamiento más rápido que el amitraz, este producto es conocido como lactonas macrocíclicas, se usa de forma oral siendo una alternativa eficaz, la dosis sugerida es de 0,3 - 0,6 mg/kg/día. Pero debe ser bien evaluado por un médico veterinario debido que su uso no está autorizado para la demodicosis y se debe evaluar sus efectos neurológicos (4,27).
- Milvemicina oxima: Esta opción está aprobada como terapia para la demodicosis, demostrando efectividad en DG, su dosis recomendada es de 1 mg/kg/día. La dosis segura es 0,6 mg en perros. Se debe considerar que a largo plazo resulta un tratamiento costoso y dependiendo del país puede estar disponible o no (30,31).
- Doramectina: Es un tratamiento que se recomienda en caninos que tienen problemas para recibir medicamento por vía oral. Se puede hacer administraciones semanales por vía subcutánea, esta opción es eficiente y tolerante para DG. Se ha demostrado que puede haber una mejoría del 94,9% con la aplicación de 0,6 mg/kg/semana. Sus efectos secundarios son bajos pero debemos tomar en cuenta que hay un bajo riesgo de neurotoxicidad muy parecido a la ivermectina (9,27).
- Moxidectina: Este medicamento ha sido utilizado de forma oral con aplicaciones de 0,2 a 0,5 mg/peso, pero sus resultados son muy similares al uso de la ivermectina. También existe una presentación más efectiva para usarse en DJ no severa, que es por vía tópica que es 2,5% en combinación con imidacloprid al 10%, se la aplica semanalmente por un mes (4,27).
- Isoxazolina: Es una nueva alternativa como tratamiento de la demodicosis siendo una terapia efectiva y novedosa, su mecanismo de acción es bloqueando los receptores GABA y glutamato en el SNC del ácaro causando su muerte (24). Su administración es únicamente de forma oral en caninos, se encuentran en laboratorios conocidos como MSD la dosis depende del principio activo, como en el caso de fluralaner su dosis es de 25 a 56 mg/kg (32). Los efectos adversos son mínimos como salivación, pérdida de apetito y diarrea que se ven a los primeros días de usar el tratamiento (33).

Tratamiento no convencional

Apitoxina: Es la sustancia o veneno que producen las abejas obreras al momento de insertar su agujón (34).

Modo de acción: Estimular el sistema inmune, mediante el veneno de la picadura de abejas, es efectiva al realizar varias repeticiones mediante picadura o inyección. Se puede

realizar 6 picaduras de abejas por sesión cada 24h. Primero se realizan baños medicados y se utiliza la apitoxina como una medida de ayuda al tratamiento médico (34).

Efectos secundarios: hinchazón, dolor, alergia con urticaria generalizada.

Hay que recalcar que se pueden observar mejorías, pero no hay muchas investigaciones que demuestren su efectividad. Solo se lo emplea como ayuda para el tratamiento farmacológico base.

Conclusiones

- La demodicosis canina es una patología parasitaria que afecta a perros de cualquier edad, aunque no es contagiosa se puede transmitir de madre a cachorros en el amamantamiento, es importante tener a las mascotas sanas para el correcto funcionamiento del sistema inmunitario. Si se observan signos de sospecha de demodicosis es importante controlarlo desde un inicio y no permitir que la enfermedad se expanda volviéndose crónica, la mejor medida que se puede tomar es el tratamiento temprano. El tratamiento más utilizado en la actualidad es mediante isoxazolinas teniendo gran efectividad, a pesar de que se está estudiando el uso apitoxina natural actualmente no es empleada por los veterinarios ya que con el tratamiento farmacológico se encuentran muy buenos resultados sin necesidad de la ayuda de esta técnica.

Agradecimientos

Agradezco a la Doctora Wendie Roldán Villalobos, por la guía en el proceso de realizar esta revisión bibliográfica y por su aporte de fotografías de su autoría que me ayudaron a complementar más a profundidad el tema.

Conflicto de intereses

Los autores declaran que no existe ningún conflicto de interés.

Declaración de contribución de los autores

Katherine Paola Jordán Bayas. Realizó la búsqueda bibliográfica teniendo en cuenta criterios de selección y exclusión, redactó y corrigió la revisión bibliográfica.

Diana Fernanda Avilés Esquivel. Estructuración de la revisión bibliográfica, revisión y corrección del trabajo.

Deysi Guevara Freire y Paula Toalombo. Revisión de los primeros borradores mediante comentarios críticos para lograr el desarrollo del escrito.

Referencias Bibliográficas

1. Gasparetto ND, Bezerra KS, Soares LMC, Makino H, Oliveira ACS, Colodel EM, et al. Aspectos clínicos e histológicos da demodicose canina localizada e generalizada. Pesquisa Veterinária Brasileira [Internet]. 2018 [cited 2023 Sep 13];38(3). Available from: https://www.researchgate.net/publication/325778025_Aspectos_clinicos_e_histologicos_da_demodicose_canina_localizada_e_generalizada
2. Yesenia Parra Castellanos Y, Duarte Castaño -Maritza Medina Ramírez -Dayana. Revisión de literatura sobre la respuesta Inmunopatología de Demodicosis canina y los tratamientos inmunomoduladores. Universidad Cooperativa de Colombia [Internet]. 2020;3(5). Available from: <https://repository.ucc.edu.co/server/api/core/bitstreams/a9ae2d2f-e7f8-451d-b2c0-a751125a2347/content>
3. Bowden DG, Outerbridge CA, Kissel MB, Baron JN, White SD. Canine demodicosis: a retrospective study of a veterinary hospital population in California, USA (2000–2016). Vet Dermatol [Internet]. 2018;29(1). Available from: <https://pubmed.ncbi.nlm.nih.gov/28868794/>
4. Mueller RS, Rosenkrantz W, Bensignor E, Karaś-Tęcza J, Paterson T, Shipstone MA. Diagnosis and treatment of demodicosis in dogs and cats: Clinical consensus guidelines of the World Association for Veterinary Dermatology [Internet]. Vol. 31, Veterinary Dermatology. 2020. Available from: <https://pubmed.ncbi.nlm.nih.gov/31957202/>
5. Pinsenschaum L, Chan DHL, Vogelnest L, Weber K, Mueller RS. Is there a correlation between canine adult-onset demodicosis and other diseases? Veterinary Record [Internet]. 2019;185(23). Available from: <https://pubmed.ncbi.nlm.nih.gov/31409752/>
6. Sánchez C, Tatiana M. Prevalencia aparente de demodicosis canina causada por Demodex spp. en caninos callejeros y vagabundos de los dos sectores más habitados de la parroquia de Tumbaco. [Internet]. [Quito]: Universidad Central del Ecuador; 2022. Available from: <http://www.dspace.uce.edu.ec/handle/25000/28898>
7. Neiderud CJ. How urbanization affects the epidemiology of emerging infectious diseases. Afr J Disabil [Internet]. 2015;5(1). Available from: https://www.researchgate.net/publication/279302733_How_urbanization_affects_the_epidemiology_of_emerging_infectious_diseases

8. Horne K, Schwassmann M, Logas D. Small animal dermatology for technicians and nurses [Internet]. 2019 [cited 2023 Nov 13]. Available from: <https://onlinelibrary.wiley.com/doi/book/10.1002/9781119108641>
9. Kucharuk MF. Una mirada actualizada de la demodicosis canina. 2019 Sep 13 [cited 2023 Jul 24]; Available from: <http://rid.unrn.edu.ar/handle/20.500.12049/3261>
10. Ferrer L, Ravera I, Silbermayr K. Immunology and pathogenesis of canine demodicosis. *Vet Dermatol* [Internet]. 2014;25(5). Available from: <https://onlinelibrary.wiley.com/doi/abs/10.1111/vde.12136>
11. Saari S, Näreaho A, Nikander S. Canine Parasites and Parasitic Diseases. Chapter 9 - Arachnida [Internet]. *Canine Parasites and Parasitic Diseases*. Academic Press; 2019 [cited 2023 Sep 11]. 187–228 p. Available from: <https://linkinghub.elsevier.com/retrieve/pii/B978012814112000009X>
12. Mẫn LN, Thị T, Đào A, Bích TN, Thị L, Mộng N, et al. NGHIÊN CỨU U BẼNH DO DEMODEX CANIS GAÂY RA TREÂN CHOUÏ TAÏ I PHOØNG KHAUÏ M THUÏ Y BAÛ O MINH CHAÂ U, THAØ NH PHOÁ CAÀ N THÔ [Internet]. 2023 May [cited 2023 Jul 25]. Available from: https://www.researchgate.net/publication/370863036_Nghien_cuu_benh_do_Demodex_canis_gay_ra_tren_cho_tai_phong_kham_thu_y_Bao_Minh_Chau_thanh_pho_Can_Tho#fullTextFileContent
13. Izdebska JN, Rolbiecki L. The status of *Demodex cornei*: description of the species and developmental stages, and data on demodecid mites in the domestic dog *Canis lupus familiaris*. *Med Vet Entomol* [Internet]. 2018 Sep 1 [cited 2023 Jul 25];32(3):346–57. Available from: <https://onlinelibrary.wiley.com/doi/full/10.1111/mve.12304>
14. Patra G, Behera P, Ghosh S, Mohanta D, Borthakur SK, Biswas P, et al. Molecular Characterization of Chitin Synthase Gene of *Demodex canis* from Mizoram, India. *Acta Parasitol* [Internet]. 2019 [cited 2023 Oct 19];64(1). Available from: https://www.researchgate.net/publication/330399884_Molecular_Characterization_of_Chitin_Synthase_Gene_of_Demodex_canis_from_Mizoram_India
15. Albanese F. Canine and Feline Skin Cytology [Internet]. *Canine and Feline Skin Cytology*. 2017 [cited 2023 Dec 10]. Available from: <https://link.springer.com/book/10.1007/978-3-319-41241-2>

16. Ríos Boeta Ana María, Verde Maite, Yotti Álvarez César. Dermatología clínica en el perro y en el gato. Multimédica Ediciones Veterinarias, editor. Barcelona; 2021. 1–12 p.
17. Vich Cordón Carlos, Fariñas Fernando. Inmunodermatología clínica en pequeños animales. Grupo Asis. Zaragoza; 2021. 5–30 p.
18. Garland M. Introduction to canine skin and dermatology. *Veterinary Nursing Journal* [Internet]. 2013 Apr 1;28(4):131–3. Available from: <https://doi.org/10.1111/vnj.12025>
19. Muller George, Kirk Robert. Dermatología en pequeños animales. 7 Edición. Inter - Medica S.A.I.C.I, editor. Vol. Volumen 1. Buenos Aires; 2014.
20. Foster Aiden P., Foil Carol S. Manual de Dermatología en pequeños animales y exóticos. 2º Edición. EDICIONES S, editor. Barcelona; 2012. 1–224 p.
21. Gortel K. Update on canine demodicosis [Internet]. Vol. 36, *Veterinary Clinics of North America - Small Animal Practice*. 2006. Available from: <https://www.sciencedirect.com/science/article/abs/pii/S0195561605001154?via%3Dihub>
22. Dengler B, Mendoza-Kuznetsova E, Nikolaeva L, Rieger A, Mueller RS. Evaluation of a clinical scoring system for canine demodicosis. *Vet Dermatol* [Internet]. 2021 Aug 1 [cited 2023 Jul 24];32(4):311-e84. Available from: <https://onlinelibrary.wiley.com/doi/full/10.1111/vde.12980>
23. Shchelkanov MY, Tabakaeva T V., Kim EM, Derunov DA, Galkina I V. The prevalence and risk factors of canine demodicosis: A retrospective long-term study of 409 cases. *Trop Biomed* [Internet]. 2020;37(3). Available from: <https://msptm.org/files/Vol37No3/778-782-Shchelkanov-MY.pdf>
24. Arroyo YJ, Hincapie LC. Demodicosis generalizada canina tratada con Fluralaner: reporte de un caso. *Veterinaria Y Zootecnia* [Internet]. 2017 [cited 2023 Oct 11];10(1–10). Available from: https://www.researchgate.net/publication/333131676_Demodicosis_generalizada_canina_tratada_con_Fluralaner_reporte_de_un_caso
25. Verde Arribas Maite. Diagnóstico dermatológico en perros a partir de patrones clínicos [Internet]. Grupo Asis, editor. 2021 [cited 2023 Jul 25]. 12–50 p. Available from: https://www.google.com.ec/books/edition/Diagn%C3%B3stico_dermatol%C3%B3gico_en_perros_a/JahHEAAAQBAJ?hl=es&gbpv=0

26. Barillas OF, Bajwa J, Guillot J, Arcique AJM. Comparison of acetate tape impression, deep skin scraping, and microscopic examination of hair for therapeutic monitoring of dogs with juvenile generalized demodicosis: A pilot study. *Canadian Veterinary Journal* [Internet]. 2019;60(6). Available from: <https://www.ncbi.nlm.nih.gov/pmc/articles/PMC6515801/>
27. Kelly PA, McKay JS, Maguire D, Jones M, Roberts L, Powell F, et al. A retrospective study of cases of canine demodicosis submitted to a commercial diagnostic laboratory servicing the United Kingdom and Ireland (2017–2018): Part 1 – Signalment, lesion distribution, treatments, and concurrent diseases. *Res Vet Sci* [Internet]. 2022;153. Available from: <https://www.sciencedirect.com/science/article/abs/pii/S0034528822003526>
28. Neves R de C da SM, Barros LA, Mendes SMC, de Amorim TI de SW de A, Ferraz VP, Mateus LA de F, et al. The sensitivity of demodex canis (Acari: Demodicidae) to the essential oil of melaleuca alternifolia – an in vitro study. *Revista Brasileira de Parasitologia Veterinaria* [Internet]. 2020;29(3). Available from: <https://www.scielo.br/j/rbpv/a/9Kjq9d46VZVRk89MRcJLNwR/?lang=en>
29. Yarim GF, Pekmezci D, Yarim M, Bekir Yagci B, Gokceoglu A, Sozmen M, et al. Efectos de amitraz más Parapoxvirus ovis sobre EGF, VEGF, IGF-1 e IGF-2 en la demodicosis generalizada canina. *Rev MVZ Cordoba* [Internet]. 2022;27(3). Available from: <https://revistamvz.unicordoba.edu.co/article/view/2619>
30. Kelly PA, Browne J, Peters S, Bell F, McKay JS, Lara-Saez I, et al. Gene expression analysis of Canine Demodicosis; A milieu promoting immune tolerance. *Vet Parasitol* [Internet]. 2023 Jul 1 [cited 2023 Jul 24]; 319:109954. Available from: <https://www.sciencedirect.com/science/article/pii/S0304401723000857?via%3Dihub>
31. Sánchez C. Prevalencia de demodicosis en perros que ingresan a consulta dermatológica en la clínica veterinaria tebet – chiclayo – Lambayeque durante los meses de octubre – diciembre 2017 [Internet]. Universidad Nacional Pedro Ruiz Gallo. 2017. Available from: <https://repositorio.unprg.edu.pe/bitstream/handle/20.500.12893/3161/BC-TES-TMP-1950.pdf?sequence=1&isAllowed=y>
32. Djuric M, Milcic Matic N, Davitkov D, Glavinic U, Davitkov D, Vejnovic B, et al. Efficacy of oral fluralaner for the treatment of canine generalized demodicosis: A molecular-level confirmation. *Parasit Vectors* [Internet]. 2019;12(1). Available from:

- <https://parasitesandvectors.biomedcentral.com/articles/10.1186/s13071-019-3521-9>
33. Defalque VE. Isoxazolines for treating canine demodicosis, sarcoptic mange (scabies), and lice infestation. *Can Vet J* [Internet]. 2022;63(11). Available from: <https://www.ncbi.nlm.nih.gov/pmc/articles/PMC9558591/>
 34. Basantes Barrera JL. Evaluación de la Apitoxina Natural en el tratamiento de sarna Demodécica en Perros Domésticos (*canis lupus familiaris*). 2020 Sep [cited 2023 Dec 7]; Available from: <http://localhost/handle/27000/7008>

El artículo que se publica es de exclusiva responsabilidad de los autores y no necesariamente reflejan el pensamiento de la **Revista Anatomía Digital**.



El artículo queda en propiedad de la revista y, por tanto, su publicación parcial y/o total en otro medio tiene que ser autorizado por el director de la **Revista Anatomía Digital**.




Indexaciones



“Revisión bibliográfica: demodicosis canina”

REVISADO Y APROBADO POR:



Méd. Avilés Esquivel Diana Fernanda, PhD.

TUTORA

APROBADO POR LOS MIEMBROS DEL TRIBUNAL DE GRADO

FECHA:



08/02/2024

Ingeniero Patricio Núñez, PhD

PRESIDENTE DE TRIBUNAL



08/02/2024

Méd. Mg. Borja Caicedo Byron Enrique

MIEMBRO DEL TRIBUNAL DE CALIFICACIONES



08 febrero 2024

Méd. Quinteros Pozo Orlando Roberto, PhD.

MIEMBRO DEL TRIBUNAL DE CALIFICACIONES